Société Franco-Japonaise d'Orthopédie 日仏整形外科学会

INFOS

日仏整形外科学会広報誌 アンフォ

■名誉会長……七川歓次
Président d'honneur —— K. SHITIKAWA

■会長……小林　晶
Président —— A. KOBAYASHI

■副会長……瀬本喜啓
Vice-Président —— Y. SEMOTO

■書記長……大橋弘嗣
Secrétaire général —— H. OHASHI

■書記·会計……弓削　至
Secrétaire et Tréscrier — I. YUGE

青木　清　K. AOKI
藤原憲太　K. FUJIWARA

■幹事……坂巻豊教
Membre exécutif —— T. SAKAMAKI

金子和夫　K. KANEKO
安永裕司　Y. YASUNAGA
久保俊一　T. KUBO

■名誉会員……小野村敏信
Membre d'honneur —— T. ONOMURA

■事務局：〒 530-0012　大阪市北区芝田 2 − 10 − 39　大阪府済生会中津病院内（係：大橋弘嗣）
Tel.（06）6372-0333　Fax.（06）6372-0339
Bureau : Maison d'édition: Saiseikai Nakatsu Hospital, Shibata, Kita-ku, Osaka 530-0012 JAPON

■発行所：〒 530-0012　大阪市北区芝田 2 − 10 − 39　大阪府済生会中津病院（編集者：大橋弘嗣）
Tel.（06）6372-0333　Fax.（06）6372-0339
Maison d'édition: Saiseikai Nakatsu Hospital, Shibata, Kita-ku, Osaka 530-0012 JAPON（Éditeur : H. OHASHI）

■ホームページアドレス：http://www.sofjo.gr.jp

2012.3.31
VOL. 22

[巻頭言]

2012年を迎えて

年頭に際し、皆様には麗しく2012年の新春をお迎えのこととお慶び申し上げます。今年度も宜しくお願いいたします。

昨年はわが国にとりまして、未曾有の災害続きで大きな被害を受けました。被災者の皆様にお見舞と、お亡くなりになった犠牲者の方々のご冥福をお祈り申し上げます。ことに、3月の東北大地震と津波には、フランスからも多くのお見舞いの言葉を戴き感謝しております。

昨年の我々にとってのビッグ・ニューズは、ボルドーで開催された第11回AFJOでした。簡単にその報告をしておきます。

会長はProf. Alain DURANDEAU(Université de Bordeaux, Hôpital Pellegrin)であり(写真1)、会場はCité Mondiale内の国際会議場でした(写真2)。わが国からの参加者は135名に達し、同伴者25名を含めると160名となり、これまででは最多でした。因みにフランス側からは43名でしたが、これは恐らくEFORT(ヨーロッパ整形災害外科学会)が同時にコペンハーゲンで開催されたので、その影響があったかもしれません。

演題は75題(一般演題74題、招待講演1)におよび、これもかってなかった多数の出題でした。演題の範囲はほぼ全般に亘っていました。私は招待講演を今回の東北大震災に関連して「関東大震災における仏蘭西寄贈病院」として述べ、今回の大震災に対するフランス側の救援に謝意を籠めて、88年前の人類愛に満ちたこのフランスの好意を紹介しました。

●写真1　Prof. Alain DURANDEAU

細かな内容報告は紙数の関係で省略しますが、各演題に両国から活発な討論が行われたことは言うまでもありません。日仏両国からの座長の采配で、これだけの演題数をこなし得たのは、会長および会員のきめ細やかな準備の賜物であったと思います。

学術講演のほかに、前日には折からの好天のもと、近くの名勝アルカションへのツアーが行われ、砂丘、湾内クルージング、海鮮料理など盛り沢山の供応がありました。また第1日の講演終了後、市役所へ表敬訪問が企画され、副市長の歓迎挨拶を受けました。

翌日は、有名なブドー酒の醸造地サン・テミリオン訪問へのバスツアーが行われました。村内観光ののちChâeau Haut Sarpe(シャトー・オ・サルプ)の訪問と歓迎夕食会が開催され、歓談するにつれ大いに盛り上がったことは言うまでもありません。

このように会長およびフランス側の綿密かつ心の籠った、暖かいおもてなしに一同感激しました。厚くお礼を申し上げる次第です。

なお、本年(2012年)9月には東京で飯田哲会長(松戸市立病院)の主宰で第15回SOFJOが開催され、来年(2013年)は京都で第12回AFJOが、飯田寛和教授(関西医大)と田中千晶部長(京都市立病院)両会長のもと開催されます。多くの演題出題と参加者を期待しております。

現在執行部内では故森崎直木教授(東京女子医大名誉教授)が編集された「仏日整形外科用語集」を改訂中です。森崎教授が一人でこの辞典を編集されたのは、1989年5月のことでありました。私はこのとき森崎教授から多くの質問を受け、今更ながら教授の熱意と努力に感激したことを想いだします。第二版が1991年に出版されたあと、残念ながら絶版になり、フランス整形外科を知るための望ましい仏日辞典が存在しませんでした。20年を経て新たに出版するのは、本学会の使

小　林　　晶

命であると考えて企画された次第です。オリジナルとは異なり、時代に合致した仏日・日仏両サイドから使用可能にすることと、CD化も加味されます。数年におよぶ執行部内での編集作業も終わりに近づき、今年末までには装いを新たにした待望の新辞典がお目見えする予定です。

本会と日本整形外科学会(日整会)との密接な関連を考えたいことは、昨年の初頭の「INFOS」でも述べました。本会の留学生制度、会告その他の日整会誌の利用、フランス以外の他の国々との関連づけなどには、非常に重要な接点であると考えています。今日整会が日米、日英、日加、日中、日韓などとの関連づけが行われている程度以上に、本会の存在価値はあると信じております。したがって、本会の活動からみて、日整会がこの提案を受け入れてくれるものと信じて、先般日整会理事長宛てに要請しましたが、体よく断られました。あまり理由がよく判りません。これに懲りずにさらに実績を積んで、日整会との関連を深めてゆきたいと念願しています。

本会がさらに活発に発展し、日仏文化交流の一端を担うべく、会員の皆様と一緒に前進したいと考えます。皆様のご健勝を祈念しつつ2012年のスタートの挨拶といたします。

●写真2　会場風景

第11回日仏整形外科合同会議の思い出

旅は時間を忘れさせる:ボルドー

ボルドーの旧市街を寄り添うように流れるガロンヌ川は、ワインの産地のサンテミリオンの畑に潤いを与えるドルドーニュ川と合流して、ジロンド川と名を改めて河口を広げ、やがて大西洋で海と連なる。ガロンヌ川の横幅は大きく、流れる水量は上流のトゥルーズからして満ち足りて豊かである。下流のボルドーは海に近く、潮の干満の影響を受け、色は濁ったコーヒー色を呈する。パリからボルドーに入り、ホテルに投宿したのは、夜中の0時に近かった。

ボルドー空港からのバスは、23時45分に終点であるカンコンス広場に到着した。皆が降りた中で、最後の方の客である我々(今回は学会発表する理学療法士のM君、愚妻を入れた3人)が降りようとすると、バスの中程で立っていた高齢の男性がバスから降りようとしない。最後の乗客の1人が声を掛けたら、膝がぐにゃりと折れて座り込んでしまった。意識が消失している。運転手を呼んで床に寝かせる。声を掛けると、意識が戻って立ち上がろうとするが、再び横になって意識消失に陥った。広場にいた人が、携帯電話で救急車を呼んだ。やがて独特の音を響かせた車が近付いてきた。

ポットに入ったコーヒーとミルクをたっぷりと注ぎ、カフェ・オ・レとした。クロワッサンとパン。ゆったりとした朝食の時間。フランスでの1日のうち好ましい時間である。ホテルから歩いて2分足らずの場所に観光案内所があった。案内所の前のカンコンスの広場は、白い幹が規則正しく端然と並び、薄緑の若葉から成長したばかりの瑞瑞しい葉葉がこんもりとした木立を作っていた。朝日が差し込んだ木の間には、林の中の鉄道という感じで、4組のトラムカー(路面電車)のレールが地面を這うように伸び、その先には、ガロンヌ川が横たわっていた。トラムカーが静かに滑り込んで来た。あまりにも静かに走るために、軌道近くを歩いていて、はっと気付くこともあった。林の前方には、ジロンドの記念碑が高く聳えて、白い輝きを放ち、塔を囲む噴水以外は何もないだだっ広い土の空間が広がっていた。町中心にこれほどの土地を単なる広場として残しておくことは、町造りに一定の考えがあるからであろう。塔は、大劇場を配する大通りからもよく見えて、シンボル的存在であった。

●カンコンス広場とトラム

スーパーマーケットの全国チェーン「モノプリ」で、サンドイッチ、飲み物、ハム、サラダを買って、市庁舎前のサン・タンドレ大聖堂前の広場のベンチに腰掛けて昼食とした。すると自転車に乗った10人ほどのグループが来て、ガイドの男性が、広場に設置された聖堂と塔のミニチュアを示しながら、聖堂の説明をし出した。ミニチュアに近付いてよく見ると、ブロンズで出来た模型は、実際に手で触れて形を確かめることができ、点字で建物の名が刻印され、視覚障害者に配慮したミニチュアであった。大聖堂の中に入ると、左右の薔薇窓は強い日差しを吸収して輝き、この先の部屋ではミサが行われていた。

隣接するペイ・ベルラン塔の中の急な石段を螺旋状に上り詰めると、展望が開けて、ボルドー市内一円が見渡せた。大聖堂の双塔が近くに迫り、亀甲状に並ん

九州労災病院
勤労者 骨・関節疾患治療研究センター　井 原 秀 俊

だ内陣の赤い屋根の上には、外壁の柱を支える飛梁が四方に広がり、さらに建物周縁には雨水を落とす怪物(ガーゴイル)が下を覗いていた。赤い屋根の建物を分けるようにガロンヌ川が大きくうねり、森が続く先は水平線がどこまでも広がっていた。

食事ができるバー、ブラッスリー、レストランを物色するが、値段に合う店が見つからない。と言うより、飲食店自体が極めて少ない。諦めてホテルに戻ろうとしてふと覗いた通り(サンレミ通りの川側)に、食事を出す店が軒を連ねていて、料理の匂いが通りに漂っていた。外に表示されたメニューと値段を見比べ、人が最も入っている店に足を踏み入れた。

腹を満たした後、外に出て時計を見ると22時過ぎていたが、当地では宵の口の時間で、当たりはやっと暗闇に包まれていた。川縁の灯りに誘われるように、ガロンヌ川に足が向いた。川岸の散歩道は広く、トラムが通る並走する車道を凌ぐ幅である。提灯のような照明が赤と緑の彩りを添え、それが案外、伝統的な橙色の光と調和していた。昼間はレンガ色と白の繰り返しで古風然としているピエール橋は、川も空も判明し難い空間に怪しく浮かび上がり、連続する弧状の光を、散歩道よりさらに幅広のガロンヌ川の上に漂わせていた。しかし、照明の圧巻は何と言っても、証券取引所の建物である。照明されて強調された建物は、下から立ち現れたように、闇の中で黄金色に変色して煌煌と輝いていた。散歩道には、昼間は霧が吹き出る人工の水溜まりがある。薄く張った水面に、証券取引所のライトアップされた姿が映し出され、実物と倒影が重なって見える様は、息を呑むほど幻想的光景であった。ホテル近くの大劇場のライトアップされた屋根の上の立像群。照明で強調されたお陰で、その存在を知ることになった。闇に浮かび上がる歴史的建造物が昼間よりも鮮明に認識される。今宵、感心したのは、芸術的領域まで高められている技巧を凝らした照明法である。我が国の建物でこれ程の照明技巧が見られないのが残念である。

学会で印象的であったのは、小林晶先生の関東大震災の際のフランスの支援についての講演であった。抄録は、3月の東日本大震災前にすでに提出されていて、偶然にも関連性を持った話であった。


●ジロンド碑とトラム


●ペイ・ベルラン塔からサン・タンドレ大聖堂


●証券取引所夜景

第11回 AFJO感想文・写真集

参加して感じたこと、思ったこと

東京医科歯科大学大学院医歯学総合研究科
臨床解剖学分野整形外科　二村昭元

フランスに思い入れのある先生方が多いことに感銘を受けました。また気候、風土を楽しめながらの参加ができる学会はヨーロッパ特にこのフランスならではなのかと思い、ぜひ次回以降もまた参加させていただきたいと存じます。ありがとうございました。

西神戸医療センター　藤原正利

今回のボルドーは気候も良く、フランス側の細かい配慮もあり、旅行と学会を同時に楽しめました。発表も色々な分野のup to dateな話題であり、足関節も含め勉強になりました。教授の先生の参加も多かったですが、菱川先生も参加とはびっくりしました。今後ますますのご健勝お祈りいたします。若い皆さんが、もっと長い間学会に出席されれば、活発な意見交換がさらにできたと思います。札幌のTNG先生とは、4年に1度のこの学会でしかお会いできませんが、今回も話が出来勉強になりました。小林昌先生の講演で、関東大震災時の日仏協力は初めて知り、感銘を受けました。関係の皆様ご苦労さまでした。日仏整形外科学会の発展を祈っております。

熊谷総合病院（松戸市立病院）整形外科　牧　聡

海外の学会での口演発表は初めてであったため、とてもいい経験になりました。またAFJOのhospitalityに非常に感激いたしました。機会があれば是非また参加させていただきたいです。

順天堂浦安病院　金澤博明

ボルドーでの学会は有意義でした。アルカッションやサンテミリオン見学も楽しく過ごせ、自分の口演発表は最終日でしたがワインや美味しい食べ物で常に腹満腹状態で最終日の発表に臨みました。懐かしく想い出されます。

高槻病院整形外科　平中崇文

家族ともども、大変楽しい思い出を作ることができました。特に、アルカッションへの遠足や食事会ではたくさんの先生方と触れ合うことができてとても思い出深いものがありました。この会は一昨年の沖縄以来2回目ですが、とてもアットホームなもので多くの先生方と親しくさせていただけます。次回も予定が許す限り参加させていただきたいと思いますのでよろしくお願いいたします。最後になりましたが、大橋先生をはじめ会を運営していただいたスタッフの方々に厚く御礼申し上げます。本当にお世話になりました。

山近記念総合病院　安間基雄

今回のAFJOでは本当にお世話になりました。家族一同、たいへん感謝しております。お陰様で生涯忘れ得ない素晴らしい時間を過ごせました、本当に有り難うございました。毎回思うのですが、こうした国際親善に無償で尽力しておられる大橋先生をはじめとした諸先生方に、深く感謝しております。私で出来ることがありましたら、なんなりとお申し付け下さい。今後ともよろしくお願い申し上げます。

松戸市立病院　飯田　哲

Durandeau先生を始めとするフランスの先生方のhospitalityを何よりも強く感じました。日本からも大勢の先生がご家族とともに参加されており、本会が「よく学び、よく遊び、よくワインを飲む会」として益々発展していく事を改めて感じております。2012SOFJOを担当させていただきますが、本会の伝統を守って良い会にできるよう全力を尽くしたいと考えております。

順天堂大学整形外科　百村　励

我々、順天堂大学からはたくさん参加させていただき、いまでもその先生たちとAFJOは楽しかったと話しています。学会では、私は脊椎をテーマとして発表させていただいたのですが、全体の中で脊椎の時間は少なめな印象でしたので、今後もまた発表できるように準備していきたいと思います。

サンテミリオンでは金子教授の誕生日をお祝いさせていただいた際、ステージ上でテーブルにあったろうそくを教授に吹いていただいたのですが、時間がたっていたためにロウが溶けて液状になっていて、勢いよく吹いた教授の顔に全てかかってしまい、リハーサルしておけと怒られてしまいました。よき思い出として、また、次回の反省にいたします。

また今後もSOFJOの活動に積極的参加させていただきたいと考えておりますので、よろしくお願いいたします。

こすがクリニック　仲田公彦

【六月一日】

今日は七時前に目覚めた。モノプリで伊勢海老など買うて、朝食。四本目の葡萄酒も買うて、満席なれど広い二等車にてボルドーへ。濁つたガロンヌ川眺め、カルフールで明日の朝食用の蟹SURIMIなど買うた。晩は野趣溢れる店で、弾丸旅行の同業者夫妻と食事。旬のアスパラガスが美味い。

【六月二日】

皆でアルカションの砂山に裸足で登る。風でも舞上がらず、快い。長時間、船に乗り、昼食。LANDEREAUの葡萄酒が美味い。晩はルルドから来られた老先生の後光を拝す。

【六月三日】

学会では関東大震災の折にも、仏蘭西から医療の協力があつた話を聴く。昼から、葡萄酒業者の博物館。開会式が開かれる市庁舎へ行く電車は故障した儘で修理の気配なし。宴会で痛飲。

【六月四日】

緊褌一番、朝一番に「医療崩壊」の症例報告。細身の生牡蠣食うて、聖エミリオンに遠足。学会で赤葡萄酒貰うたから、八ユーロ程の白、ロゼを買ふ。上サルペの城で夕食。葱背負うてきた新婚夫妻は皆に祝福されて接吻。

【六月五日】

友らは早々に出発した様だ。現地に入つては三十分遅れが普通のフランス時間で、一リットル買うてしまうた葡萄酒を残さぬ努力。色々の人物ゐることを知り得た旅であつた。空港行くビュスの乗場は判りにくい。時間に余裕持つことが、事故防止に肝要。「田舎者はけちだから」と馬鹿にされたくない。Chariots of Fire見て英語の勉強し、成田で散髪。

●筆者

●七川先生と

●松末教授、金子教授と

●愛媛から来た新婚旅行と北海道から来た旧婚旅行の夫妻に囲まれて、左から三番目は小学校、中学校、高等学校の同級生（夫婦関係なし））

第11回 AFJO 写真集











BORDEAUX Ma ville





第11回 AFJO プログラム

Session 1

Modérateurs / 1.Pr J P COURPIED (Paris) 2.Pr K. KANEKO (Tokyo)

Presenting a month-long surgical trip to Kyoto in Autumm 2009
F. Lintz, C. Tanaka

Prevalence of total hip and knee arthroplasty cases in Japan: Population based epidemiological study
T. Kawasaki, K. Shichikawa, E. Isoya, K. Kikuchi, N. Okomura, Y. Matsusue

Impact of total hip arthroplasty by the direct anterior approach on urinary incontinence
K. Oinuma, R. Kanayama, T. Tamaki, H. Shiratsuchi

Intérêt de la voie médiane de la hanche minimale invasive
P. Chiron, N. Reina, E. Cavaignac, Jm. Lafosse

Subtrochanteric shortening osteotomy combined with cemented total hip arthroplasty for sevevely dislocated hips
K. Oe, H. Iida, T. Wada, N. Okomoto, T. Nakamura

Direct anterior approach in minimally invasive total hip arthroplasty; postoperative radiographic assessment for hybrid THA
M. Matsuura, T. Kuroda, M. Itokazu, T. Suzuka, K. Kazuki

Biomechanical analysis of initial stability of cemented acetabular cup using impaction bone grafting with mixture of hydroxyapatite granules
S. Iida, H. Ohashi, S. Kishida, T. Yamazawa, Y. Tanabe

Less invasive rotational acetabular osteotomy
M. Marayama, K. Tensho, S. Wakabayashi, H. Ota, H. Kodaira, T. Kamijo, M. Tanaka, K. Kitagawa

La butée de hanche par voie minimales invasives
P. Chiron, N. Reina, E. Cavaignac, Jm. Lafosse

Hip arthroscopy for labrum tear.
T. Yamasaki, Y. Yasunaga, T. Yoshida,S. Oshima, J. Hori, K. Yamasaki, M. Ochi

Usefulness of the CT-based navigation system for THA. Comparison between two different matching and fluoroscopy matching
S. Yanagimoto, M. Tezuka, M. Kameyama, K. Inoue, S. Nakayama, T. Komiyama, Y. Kitta, H. Hotta, H. Kaneko, Y. Fujita, A. Funeyama, Y. Yabuki, T. Sakai

Positioning of the cementless cup for Crowe I to III hip dysplasia
H. Yo, H. Ohashi, Y. Kose, F. Inori, Y. Okajima, K. Fukunaga, H. Tashima

La mesure de la fixation initiale de la prothèse cotyloïdienne <press-fit>durant l 'intervention chirurgicale.A propos du diamètre de la tête prothétique.
K. Kaneko, H. Iwase, A. Mogami, K. Shitoto, M. Nozawa, K. Maezawa, T. Yuasa, H. Kobayashi

Session 2

Modérateurs / 1.Dr J. CATON (Lyon) 2.Pr H.IIDA (Osaka)

Acetabuloplastic massive bone graft with cementless acetabular components for the treatment of dysplasic hips
T. Kajiwara, M. Hachiya, M. Satoh, K. Itoh, K. Yamada, T. Atsumi, S. Tamaoki

Does postoperative thigh pain diminish in European type cementless total hip arthroplasty?
S. Maki, S. Iida, C. Suzuki, T. Kawamoto

Survie des cupules en polyéthylène dans les prothèses de type Charnley après 25 ans
J. Caton, S. Hamache, Jl. Prudhon, J. Hori

Fibular autograft in acetabular reconstruction : a two centre, retrospective study of 27 cases
F. Lintz, T. Noailles, F. Gouin, C. Tanaka

Revision of ceramic on ceramic failures
L. Sedel, D. Hannouche, F. Zadegan, R. Nizard

Impaction bone grafting using CMK stem system in femoral revision
C. Tanaka, T. Kitaori, H. Kanoe, R. Nagahara, Y. Kim, T. Kobayashi

What is the cause of large error in THA image-free navigation?
F. Inori, H. Ohashi, H. Yo, Y. Okajima, K. Fukunaga

Thirty-year experience of acetabular bone grafting in cemented total hip arthroplasty
H. Iida

Invited lecture

Un hôpital de campagne offert par la France à l 'occasion du grand séisme du Kantô (région de Tokyo, Japon) en 1923
Pr Akira Kobayashi

Session 3

Modérateurs / 1.Dr N.BENAMMAR (ALBERVILLE) 2.Dr S. IIDA (Chiba)

Results of synthetic ligamentoplasty in repair of types III and IV acromioclavicular disjunctions. About 116 cases.
N. Benammar, M. Abu Al Zahab, D. Ernotte

Clinicals results of primary repair for subscapularis tendon tears
T. Kobayashi

The anatomical study of superior capsule of shoulder joint
A. Nimura, A Kato, K. Yamaguchi, T. Mochizuki, K. Akita

The clinical outcome of arthroscopic rotator cuff repair
Y. Fukaya, H. Oba, K. Sato, S. Kitamura, T. Ando, Y. Higuchi

Third generation Grammont reverse total shoulder arthroplasty (RTSA)
M. Scarlat, E. Baulot, P. Trouilloud

Nerve grafting- experimental study and clinical cases
Y. Yamano

Arthroscopic interposition arthroplasty of the trapeziometacarpal joint
C. Taleb, P. Liverneaux

Oberlin procedure for restoration of elbow flexion with Da Vincirobot : 4 cases
K. Naito, P. Liverneaux

Evaluation of a new collagen membrane (Cova TM ORTHO) in guided tissue regeneration for tenolysis or neurolysis in upper limb surgery. Priliminary results.
E. H. Masmejean

Emergency microsurgical composite graft for severe injuries
Y. Yamano

Treatment of benign tumors of the hand using osteoscopy
C. E. Taleb, M. Gustavo, P. Liverneaux

The problem of intra-focal nailing in trochanteric femoral fracture surgery
M. Yasuma

Novel unidirectional porous hydroxyapatite for the treatment of the tibial plateau fractures: a preliminary report
A. Watanabe, Y. Matsumoto, K. Nakayama

Anatomical study of the short external rotator muscles
T. Tamaki, K. Oinuma, H. Shiratchi, S. Iida, K. Akita

Minimally invasive surgery-hemiarthroplasty (MIS-HA) for femoral neck fracture. Comparison between direct anterior approach and postero lateral approach
T. Susuka, M. Matsuura, T.Kuroda, M. Itokazu, T. Miyachi, K.Katuki

Session 4

Modérateurs / 1.Pr P MERLOZ (Grenoble) 2.Dr Y. SEMOTO (Shiga)

EOS system and spine diseases
J.M. Vital, I. Obeid, J.S. Steffen

Transspinous fenestration of the lumbar spine
O. Gille

Posterior spinal shortening surgery for vertebral body collapse due to osteoporosis.
A. Kin, I. Baba, A. Nakano, K. Fujiwara, M. Kinoshita

Experience of spinal fixation using ultra-high molecular weight polyethylene cable
R. Momomura, A.Yasuhisa, I. Ynezawa, T. Okuda, H. Nojiri, O. Mutou, K. Kaneko

Analysis of the rik factors for severity of neurological status in 238 patients with thoracolumbar and lumbar burst fractures
I. Yugue, K. Shibad, T. Ueta, T. Maeda, E. Mori, O. Kawano

3D Fluoroscopy-based navigation system in spine surgery and in ilio-sacral joint osteosynthesis. Preliminary results
S. Ruatti, P. Merloz, A. Bodin, J. Tonetti, A. Eid, J. Troccaz, M. Milaire, N. Maisse

Peri-opertive CT scan and navigation enhance safety of complex spine surgeries
R. Saddiki, S. Aunoble, , F. Sibilla, N. Pellet, J.C. Le Huec

Nuclear medicine in osteoarticular disorders : new tracers and multimodal imaging
P. Fernandez

The limitation of magnetic resonance imaging in diagnosis of infectious vertebral osteomyelitis
R. Kosaka, T. Honinouchi, M. Hattori

Session 5

Modérateurs / 1.Pr P.MERLOZ (Grenoble) 2.Pr Y. TANAKA (Nara)

A case of a collapsed hospital in Japan: two year trial of thr orthopaedic department
K. Nakata, A. Nishiike, J. Nshiike, O. Nishiike

Quelle est la meilleure incidence radiographique pour faire le diagnostic d 'un conflit femoroacetabulaire
E. Caveignac, A. Espie, P. Chiron, N. Reina, Jm. Lafosse

Ultrasonography in the infant hip joint-clinical course of graft type IIb cases
Y. Semoto, I. Kishimoto, K. Fujiwara

Measurement volumetry of osteolysis after shoulder, hip and ankle prothesis
F. Bonnel, J. Teissier, Jg. Asencio, C. Bonnel

The 3D-MRI/CT fusion imaging of the spinal nerve root disorders
J. Kamogawa, S. Shiraish

Stem cells and allograft for acetabular bone reconstruction in revision arthroplasty
Y. Homma, P. Hernigou

The orthopaedic surgical approach for the lower extremity contracture with spastic paralysis in patients with the prolonged consciousness distribance due to the brain damage caused by the traffic accident
K. Aoki, H. Akazawa, M. Nishimoto, K. Oda, C. Honda, K. Kinugasa

Arthroscopic treatment for the posterior ankle impingement syndrome. Short term follow up
A. Waseda, Y. Suda, N. Usami, Y. Toyama

Total ankle arthroplasty with tissue engineer technique
Y. Tanaka, K. Kadono, A. Taniguchi, T. Matsuda, S. Kamijo, T. Kumai, Y. Takakura, H. Ohgushi

Contribution of tendinoscopy in ankle tendon disease : premiminary analysis of 57 cases
D. Chauveaux, O. Laffenetre, V. Darcel, N. Pommier, A. Roux

Distal lineal metatarsal osteotomy for hallux valgus
T. Inoue, N. Ikari, T. Toihata, M. Todoroki

Treatment of moderate hallux valgus percutaneous chevron: a preliminary report of 56 feet with a one year follow up
O. Laffenetre, P. Carret, V. Darcel, D. Chauveaux

Bone regeneration and tissue engineering: a challenge for clinical application
J. Amedee

Arthroscopic management for localized pigmented villonodular synovitis of the knee joint: analysis of 6 cases
T. Hoshi, F. Komatsu, H. Nakajima, M. Komatsu

Postural control capability of ACL deficient knee after sudden tilting
H. Ihara

Session 6

Modérateurs / 1.Pr P HERNIGOU (Creteil) 2. Pr Y. MATSUGUE (Shiga)

Joint preservation for osteonecrosis of the knee by autogenous osteochondral graft transplantation. A new technique of eyeglass-plasty
Y. Matsusue, M. Kubo, K. Uenaka, Y. Nakagawa

Patient education regarding anterior cruciate ligament reconstruction
K. Sato, A. Tsuchiya, I. Kanisawa, H. Shiratsuchi

Incidence and natural course of deep venous thrombosis after total knee arthroplasty
T. Manabe, T. Ohdera, M. Katsuki, A. Kobayashi

Intra-operative analysis of the kinematic behavior of a total knee replacement by a navigation system. Initial experience and further development
Jy Jenny, Fp. Firmbach, Y. Diesinger, Jy. Schoenahl

Effects of tranexamic acid and drain clamping method on post operative blood loss in bilateral total knee arthroplasty. A prospective, randomaised, controlled trial of use of tranexamic acid
M. Itokazu, M. Matsuura, T. Kuroda, T. Suzuka, K. Kazuki

Signature ® : des guides sur mesure pour les prothèses standards du genou
M. Alaoui

Navigated total knee prosthesis exchange. A comparative study with conventional technique
Jy. Jenny, Y. Diesinger, Jy. Schoenach

Medial head border as a reliable target to identify the anatomical axis in uni compartimental knee arthroplasty
T. Hiranaka, H. Uemoto, Y. Hida, M. Doita, M. Tsuji

Long term outcome (30 years) following TKA after HTO in young patients with varus deformity
Y. Homma, P. Hernigou

A new surgical technique concept: combination of measured resection technique and gap technique in total knee arthroplasty
R. Kanayama

semi active system for femoral cut in primary TKR. Preliminary results.
P. Merloz, A. Bodin, J. Tonetti, A. Eid, J. Troccaz, M. Milaire, N. Maisse Robotic

Results of total knee arthroplasty using a Japonese original medially pivoting implant: fine CR Nakashima medical
K. Oda, I. Kishimoto, S. Koto, H. Kindo

Clinical results of total knee arthroplasty for elderly patients 80 years and older
H. Kanazawa, Y. Maruyama, A. Osawa, Y. Gonda, K. Shitoto, K. Kaneko

Management of infected total knee arthroplasty
M. Fujiwara, N. Ikeda

Session Poster

Two cases of Klinefelter`s syndrome with an intractable leg ulcers
Yukiko Yoshida, Shinichi Sezaki, Kanako Mitsuda, Noriko Yasuda, Atsuo Nakano, Satsuki Tanaka, Kouji Maeda, Mitsuyo Shintani, Haruo Nishimura

Evaluation of treatment effects in knee OA by bone marrow lesions(BML) on MRI
Masashi Honjo, Kanji Shichikawa, Takashi Morimoto

Virtual anatomy of the spinal disorders by using 3-D MRI, 3-D CT and Work station
Junji Kamogawa, Sanshirou Shiraishi

Serial MR images of grafts after ACL reconstruction using hamstring tendons
Takeshi Komatsu, Hideki Sakanaka, Hiroyuki Gotani, Hidetoshi Teraura, Ryu Onishi, Koji Tamai, Takanori Teraoka, Keisuke Suzuki, Yoshiki Yamano

Operative outcome of dual SC screw for femoral neck fracture with minimal displacement
Soya Nagao, Sayaka Motojima, Nobumasa Kiyotaki, Masahiro Nagaoka, Yasuaki Tokuhashi

Fatal pulmonary embolism after surgery for clavicle fracture: a case report
Shogo Sobue, Takefumi Kaketa, Katsutoshi Noike, Toshihito Onda, Yoshimasa Tomita, Sung Gon Kim, Masahiko Nozawa

Minimally invasive arthroscopic-assisted surgery of calcaneal fractures
Takeshi Ogawa, Hiroshi Amano, Takahide Miyama, Koji Yamamoto

Clinical results and surgical complications of distal radius fractures
Katsutoshi Noike, Shogo Sobue, Takafumi Kaketa, Yoshimasa Tomita, Kouichi Kusunose, Masahiko

Three cases of the hook of hamate fracture using a minimum invasive technique with Acutrack mini screw
Taisuke Sato, Toshiya Kudo, Kouichi Kusunose, Kentaro Aritomi, Yoshimasa Tomita, Kazuo Kaneko

Techniques and complications of endoscopic trigger finger release
Naohide Takigawa, Muneaki Abe, Hiromitsu Moriuchi, Muneki Abe, Kenji Yasui

Reconstruction with Frozen Autograft Treated by Liquid Nitrogen after Excision of Malignant Giant Cell Tumor in the Distal Radius: A Case Report
Yoshimasa Tomita, Katsutoshi Noike, Koichi Kusunose, Katsuo Shitoto, Kazuo Kaneko

Minimally invasive plate osteosynthesis for distal radius fractures with a volar locking plate - Comparison with conventional open reduction and internal fixation
Kazushige Gamo, Ayako Uesugi, Keiichiro Oura, Kohji Kuriyama, Masayuki Hamada, Hideo Kawai

The new method of the reduction technique for the phalanx fractures of children (Double Joy Stick Method)
Norio Hagiwara, Fumio Hashimoto, Takuya Nakamura, Kennshaku Hashiba, Tomoyuki Akamaru, Kazuya Sshinmura, Masaru Ikeno

Clinical outcome of limb-salvage reconstruction using constrained total hip megaprosthesis after resection of periacetabular malignant tumors
T. Ueda, S. Kakunaga, S. Takenaka, N. Naka, N. Hashimoto, K. Hamada, S. Joyama, I. Kudawara, A. Myoui, N. Araki, H. Yoshikawa

A hybrid reconstruction using endoprosthesis and pedicle frozen auto-bone graft treated with liquid nitrogen for malignant bone tumor in the femur
Tomoaki Torigoe, Yoshiyuki Suehara, Taketo Oukubo, Tatsuya Takagi, Kazuo Kaneko

High-grade surface osteosarcoma in the femur reconstructed with a liquid nitrogen-treated autograft
Shuichi Moriya, Tomoaki Torigoe, Tatsuya Takagi, Hideo Kobayashi, Akira Sakurai, Samii Banno, Ryo Sadatsuki, Kazuo Kaneko

An evaluation of "squeaking hips " in ceramic -on-ceramic THAs
Chiho Suzuki, Satoshi Iida, Satoshi Maki

Wear of highly cross-linked polyethylene in total hip arthroplasty with 32-mm femoral head
M. Saito, K. Ueshima, M. Fujioka, Y. Nishikubo, S. Inoue, T. Kubo

Treatment of infected ingrown toe-nails with memory-shaped alloy wires
K. Kadono, Y. Tanaka, A. Kido, A. Taniguchi, T. Matsuda

Clinical outcome of limb-salvage reconstruction using constrained total hip megaprosthesis after resection of periacetabular malignant tumors
T. Ueda, S. Kakunaga, S. Takenaka, N. Naka, N. Hashimoto, K. Hamada, S. Joyama, Kudawara, Myoui, N. Araki, H. Yoshikawa

Mid-term results of the cementless CLS stem
Tomokazu Yoshida, Yuji Yasunaga, Takuma Yamasaki, Mitsuo Ochi

Contribution of EOS stereo radiographic system to acetabular navigation in total hip arthroplasty:a new approach for acquisition of the anterior pelvic plane
Anselme Billaud, Alain Durandeau, Thierry Fabre

Clinical results of minimally invasive total hip arthroplasties using cementless modular neck stems
Yoshinari Fujita, Takeshi Nomura, Shinichi Uchikawa, Atsushi Funayama, Yoshiaki Toyama

Six cases of the hip joint dislocation after total hip arthroplasty by posterolateral approach
Hiraku Hotta, Ukei Anazawa, Tateru Shiraishi

Total hip arthroplasty with cemented proximal replacement stem for deep infection
Naofumi Okamoto, Hirokazu Iida, Taketoshi Kushida, Tomohisa Nakamura, Kenichi Oe, Taku Asada, Takahiko Wada, Hirohiko Tokunaga

The concerning with sectional metal ions levels and histological changes in the patients diagnosed of adverse reactions to metal debris after metal-on-metal total hip arthroplasties
Toru Yamakawa

Short-term results of revision THA using cementless cup
Yusaku Okamoto, Hiroshi Kagiyama, Masuhiro Tomita

A comparison of analogue vs digital templating for preoperative planning of primary total hip arthroplasty. : A prospective study of 44 hips
Toshie Sasaki, Takao Kodama

The discrepancy of preoperative templating and implant size in THA
Kazumi Ito, Shuji Souma, Kazuhiro Oinuma, Hideaki Shiratsuchi

Pathogenesis of primary osteoarthritis of the hip: long term clinical follow up
Takeshi Morimoto, Yasunori Shimaoka, Masao Yukioka, Kanji Shichikawa

Three-dimensional gait analysis of patients who underwent total hip arthroplasties using transtrochanteric approach
Hiroyuki Makita, Rika Shigeeda, Makoto Okochi, Takashi Ishida, Tomoyuki Saito

Periprosthetic fracture of femur after total hip arthroplasty
Yuri Yabuki, Shigeru Yanagimoto

Efficacy of total knee arthroplasty in patients with established rheumatoid arthritis
Yumino Nobuhara

Knee flexion and extension power -More than 3 years after anterior cruciate ligament reconstruction using hamstring grafts-
Hiroki Sakai, Akihiro Tsuchiya, Izumi Kanisawa, Kenji Takahashi, Tomonori Nagamine , Tatsuya Tamaki

Comparison of in vivo kinematics during deep knee bending between fixed bearing and mobile bearing posterior stabilized total knee arthroplasty
Masashi Tamaki, Tetsuya Tomita, Shigeyoshi Tsuji, Takaharu Yamazaki, Kazuma Futai, Yasuo Kumugiza, Kunihiko Kawashima, Norimasa Shimizu, Hideki Yoshikawa, Kazuomi Sugamoto

Minimally invasive total knee arthroplasty using trivector retaining approach
Takashi Miyamoto, Masashi Tamaki, Takafumi Ueda

Hemangioma of the patella: A case report of pathological fracture
Shunsuke Nishimoto, Hiroshi Amano, Takahide Miyama, Koji Yamamoto, Nobuyuki Hashimoto

The relation between maximum pelvic tilt angle in frontal plane and maximum knee extension moment during one leg squat
Kouichi Moriguchi

Clinical and radiographic results of minimally invasive total knee arthroplasty
Hideo Kobayashi, Naoto Mitsugi, Naoya Taki, Yasushi Akamatsu, Hirohiko Ota, Kenichiro Tanaka, Tomoyuki Saito

Clinical results of MIS-TKA with Flexible Nichidai Knee-Comparison with conventional and MIS TKA -
Nobumasa Kiyotaki, Shu Saito, Gen Suzuki, Soya Nagao, Yasuaki Tokuhashi

Postoperative Evaluation of PCL in CR-TKA
Shinichi Fukuoka, Toshiaki Masada, Kei Taniura, Hiroyuki Tanaka, Takeharu Sasaki, Kunio Takaoka

Patellar resurfacing compared with nonresurfacing in total knee arthroplasty for patients with rheumatoid arthritis
Shinichi Mizuki, Fumihiko Konishi, Kazuo Kamada

Strength and postural stability after anterior cruciate ligament reconstruction
Ryoko Nomiya, Kenji Sato, Izumi Kanisawa, Akihiro Tsuchiya, Hideaki Shiratsuchi

Muscle strength recovery after MIS-TKA through Midvastus approach or Trivector Retaining approach
Takao Kodama, Yuto Ogawa, Toshie Sasaki, Yukihiko Obara

Simultaneous MCL Reconstruction using Autogenous Hamstring Graft with ACL Reconstruction for Combined Grade III MCL and ACL Injury
Tomohiro Tomihara, Gen Yoshida, Masatoshi Taniuchi, Yoshinobu Matsuda, Nagakazu Shimada

Two cases report of arthroscopic excision for painful bipartite patella; -Confirmation of early recovery by measuring the muscle strength-
Mitsuhuko Kubo, Kazuhiro Uenaka, Yoshitaka Matsusue

A comparison between over-the-top laminoplasty and laminotomy to lumbar canal stenosis by VAS score of JOA BPEQ at our hospital.
Hidehisa Torikai, Masatoshi Inoue, Hirotaka Murakami

Experience of using "Karayahesive " as hydrocoloid wound dressing following spine surgery
Makoto Urushibara

Clinical output and life prognosis of the patients with rheumatoid arthritis with mutilating-type joint involvement managed by surgical or non-surgical treatment for their grave cervical lesions
Kanji Mori, Shinji Imai, Yasuo Saruhashi, Kazuya Nishizawa, Yoshitaka Matsusue

Clinical outcomes of surgical treatments for postoperative deep wound infection after spinal instrumentation surgery
Taketoshi Kushida, Takanori Saito, Atsushi Ikeura, Naofumi Okamoto, Masayuki Umeda, Hirokazu Iida , .

Outcome of radiotherapy for metastatic spinal tumors
Atsushi Ikeura, Taketoshi Kushida, Masayuki Umeda, Takanori Saito, Naofumi Okamoto, Hirokazu Iida

Thoracic spine fracture dislocation Technical notes and a case report
Masao Okamoto, Masahiro Okada, Hisashi Ohtsuka

A selective release of cervical muscles for cervical spondylotic myelopathy in patients with athetoid celebral palsy
Atsushi Matsuo, Tetsuo Kanno, Takashi Matsuo

Anomaly of great vessels in the anterior aspect of lumbar region -A case report-
Kiyoshi Sugimoto

Patients with malignancy who visited to a hospital with an initial complaint of a back pain
Hideto Obata

Diagnosis of pyogenic spondylodiscitis without typical features on magnetic resonance imaging
Risako Yamamoto, Shozui Takemoto, Shigeo Joji, Naoki Sugita, Mitsuru Motoyama

Staged Scoliosis Surgery without blood transfusion in Jehovah's Witnesses A two-cases report
Kenta Fujiwara, Akihiro Kin, Ichiro Baba, Atsushi Nakano, Futoshi Murakoshi, Mitsuhiro Yomoda, Yoshitaka Kurokawa, Mitsuo Kinoshita, Yoshihiro Semoto

私達のフランス研修 1

2010年度交換研修報告

憧れのパリ そして フランス医療の現在

湘南鎌倉人工関節センター
塚本 理一郎 先生

はじめに

今回の研修にあたり多くの先生方にお世話になったことを深く感謝します。

私は平成22年度日仏整形外科学会の交換研修制度で、2010年11月から2011年2月まで、France、England、Italyの9箇所の病院にて研修してきました。今回特にFranceの病院7箇所について、私の専門科目である関節整形外科について報告いたします。他2箇所はEngland WiganにあるWrightington Hospital, Italy ToringoにあるCTO / M. Adelaide Hospitalです。

来訪した病院はCochin Hospital, Lariboisiere Hospital, Arago Clinique, American Hospital, Clinique of Paris V, Clinique Medico Chirurgicaie, Clinique of l'Yvetteです。2箇所のPublic Hospitalと5箇所のPrivate Hospitalです。

パリ生活

私自身が、アメリカ留学が比較的長期であったため、フランスでも英語は通じるだろうという安易な考えがあったため、ほとんどフランス語の勉強はしないで最初の研修先である、パリLariboisiere Hospitalを訪れました。家族移動であったため、大量の荷物とともにドゴール空港に降りたため、周りからは奇異な目で見られていました。私たちもさまざまな人種がいる空港で(けっこう暗いです)今後大丈夫かなあという思いが強かったですが、幸いパリに住む友人が迎えに空港まで来てくれたので幸先が良好でした。また、日本からインターネットで探したパリのアパートメントを予約しておきましたが、一度も取引のない会社に前金なども払っていたので実際にこのアパートが存在するのかなあなどと実際に着くまでは不安でいっぱいでした。しかし、心配とは裏腹に不動産屋さんのAgentがすでに着いていて引継ぎもうまく行き船出は良好でした。住まいはパリ7区でした。ここは、官庁街にて治安などは比較的良好なところです。近くには、魚屋、肉屋などもあり、よかったのですが値段がびっくりする位に高くさすが物価の高いパリと感じました。当然毎日の買い物は市場などに買いにいくことになりました。日替わりで、さまざまな場所に市場が出ていて、家族でここに買いに行きました。市場により雰囲気も違い楽しいのでここには、是非行ってください。また、交通機関も地下鉄が網の目のようにあり、これとバスが使いこなせれば車の必要はないです。ただし、バスを使いこなせるのには時間が必要かと考えますが。私的には、パリの生活を満喫するのは左岸に住居を構えるのがいいかと。また、私たちは夫婦で食文化が好きなので多くのレストランを訪れました。特に星付きレストランなども生後8ヶ月の赤ん坊を連れまわし行きました。日本ではフランス料理には子供はNo thanksというレストランも多いですが、フランスでは快く受け入れてくれ、シェフからも子供に贈り物もいくつかのレストランでいただきました。是非子供連れでも、訪れてみてください。

フランス医療の現在

個々の病院の話の前に、フランス整形外科がどんなものか、お話したいと思います。

整形外科はフランスの臨床科目のなかでは人気のある科目でありましたが、現在は、医学部の中で女子学生が増えておりますが、人気は下落傾向ということであるそうです。なぜなら、整形外科は訓練期間が外科と同じように長く、Quality of lifeを望む人には難しい科目であります。しかし、フランス全体で、整形外科のPositionは決まっており、数はかなり少ないこともあげられます。例えばパリ第六大学Cochin病院のような大きいところでも、10人以下というのが現状です。数が少ないので、当然整形外科医になるためには、医学部在籍中の試験ですべて決まり、この試験の点数にて行ける病院も決まるそうです。

フランスでは医学生の後半から臨床実習がはじまり、学生にもかかわらず積極的に手術にも参加していました。そして、レジデントとなります(こちらでは、インターンと呼ぶ)。インターンの期間は5年であり6ヶ月毎に病院を渡り歩く、ここは、日本とは大きく違うところであります。この6ヶ月おきの病院のRotationも試験の点数にて決まるそうです。5年のインターン終了をすると、Chef de Cliniqueといわれる手術三昧の日々を2−3年おくることになり、この期間はStaff Doctorと同じように手術を施行していき責任も増大していきます。最終的にはStaff Doctorが責任持つも、かなり責任を持って手術施行しています。そして、Chef de Cliniqueの期間終わるとPositionを求めてPublic(公立)またはPrivate(私立)のStaff Doctorになっていきます。

フランスの病院は大きくPublicとPrivateに分けらますが、10年くらい前に優れたDoctorたちがPrivateにどんどん移ってしまい、国が法律を変更してPublicでも教授に限りPrivate clinicを施行できることとしたそうです。

フランスは日本と同じく社会保障のかなりきちんとした国であり、私たち家族も感じましたが子供のいる家庭に関して本当にやさしいです。このおかげで出生率は先進国の中でも抜きんでていますが、財政問題で逼迫しているというのも現実であります。Publicにかかる分には患者さんは金銭面ではほぼかからない。しかし、Privateになると自費ということになりDoctorによって値段は変わっていくのであります。基本的に外来は予約制であるためPrivateの待ち期間は短く、Publicでは長くなります。手術に関してもPrivateはStaffが責任持ち手術施行するが、PublicはChef de Cliniqueなどが施行することも数多くあります。Private clinicのDoctorたちは、Publicの中でPrivateを施行することに強い反発をいだいているのも事実でありますが、ここでも、競争社会は存在するのであります。

フランスではモロッコ、アルジェリア、チェニジア、東欧から多くの移民が来ている。これらは、旧植民地であり、フランス語圏であるため言葉の障害がないことがフランスを訪れる要因であります。同じようにイギリスはインド、パキスタンからの移民多く、ドイツはトルコなどからの移民が多いです。

移民たちは子供の出産率も高く、子供への社会保障が充実しているフランスでは財政逼迫の原因であると同時に、ヨーロッパでの出生率が一番という輝かしい成績も誇るという矛盾した現状もあります。同様に、DoctorのEurope圏での移動も多いため、特に、モロッコ、レバノン、東欧からのDoctorは貴重な労働力となっているのが現状です

研修病院

次に個々の病院についても少し触れたいと思います。私自身は短い研修期間ですので、いろいろな病院を訪れて、Doctor、スタッフと出会い医療技術もそうですが物の考え方や文化などを経験できればと考えていました。私自身こよなくワインを愛する、ワイン愛好家なので、フランス人とのワイン談義はとても盛り上がり、よく飲みに行きました(妻、子には申し訳なかったですが?)。

Lariboisiere Hospitalはパリ北駅の近くにある、200年以上の歴史を誇る病院です。ここでは、以前より知己のあったCeramic THRにて有名なDr Sedelにお願いをして研修させて頂きました。ここは、THRにおいてCeramic文化の地であり、多くの長期経過例や手術を見学させて頂きました。また、日仏整形外科学会の役

員である大橋先生もここに留学されていたということで、とてもよくして頂きました。また、現在のチーフでありDr Nizard, そして若手のDr Hannoucheにも大変お世話になりました。

Clinique Medico Chirurgicaieは北フランスの病院にてDr Epinetteがホストでした。私たちが行ったときは、雪がしんしんと降り、とても寒かったです。しかし、Dr EpinetteはHA人工関節についての権威であり、自身が開発されたUnixなどの手術も含めてこと細かく説明してくれました。とても英語も上手で、わからないこともわかるまで説明して頂き、駅まで迎えに来てくれまた、車でホテルの送迎までしてくれ、私たちがフランスを離れるときも電話をくれ感謝と同時に感激でした。



●Dr SedelとDr Hannouche

●美しきLariboisiere Hospital

●Dr Epinette（中央）と手術室にて



●フランス料理を囲む

Arago Clinique, American Hospital,では、Dr Bellierがホストをしてくれました。American Hospitalはアメリカ人のためにパリに出来た病院にて、すべて自費の病院です。彼は日本に来た際に私たちの家にも来たことがあり、よく知っていました。主にTKA, HTOの手術をみさせていただきました。彼とは今でも良い友人関係にて来年一緒に旅行しようかと考えています。このような、友人が出来ることもこの研修の最大のメリットの一つではないでしょうか？

Clinique of l'Yvetteでは、Dr DelaunayがM-M THRの手術を中心にみせて頂き、現在M-Mは下火ではありますが、彼は22年使用を続けており良好な成績を発表しているとのことでした。ここの病院は手の外科のDr Kapandjiが建てられた病院にて各国からの見学者も多いです。ただし、行くのが難しく難渋しました。

●Dr Bellierの自宅にて奥様の手料理を。



●Arago Hospitalにて

●雪のパリ　20年ぶりの大雪にて交通網が麻痺



●Dr Delaunay : Clinique of l'YvetteのGolden Hand

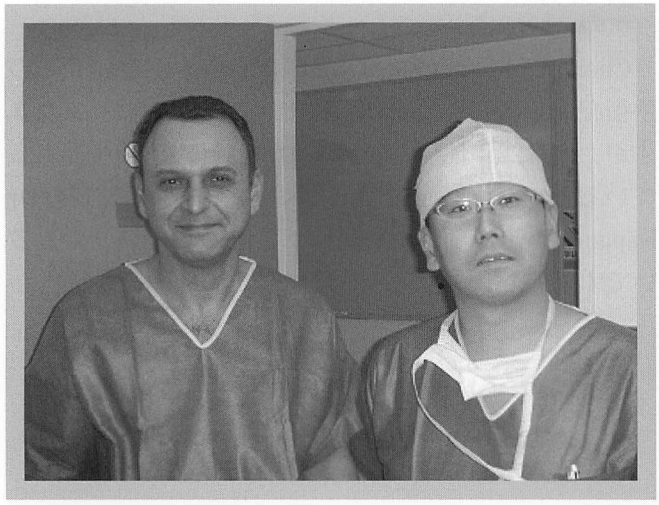

●Dr Luc Kerboullと

●こんな症例どうしますか？　答えはCochin病院にて。

●Dr HamadoucheとCochin病院にて



●Dr Courpiedと



●Wrightington Hospital（Sir Charnley）　正門前にて



●イタリアのベストフレンドと

Clinique of Paris VはDr Luc Kerboullがホストをしてくれ、多くのrevisionを含めたTHAを見学できました。Dr Kerboullの手技を継承しながらも、DAAアプローチにてセメントレスのTHRを施行しており、新しいものも取り入れているという印象でした。言葉数は少ないですが、とても親切でよくしてくれました。

Hospital of Cochinについては多くの先生が研修されているので省きますが、頑なな伝統の手技には圧倒されました。特に、Dr Courpied, Dr Hamadoucheには数え切れないくらいの知識を与えてくれました。

Wrightington Hospitalはイギリスですが、人工関節を語る上でSir Charnleyの病院には是非訪れたいという願望があり、Dr Nagaiの好意にて実現しました。実際訪れるとこの地で歴史的手術が行われ、そこのオペ室に入れたことは、深い感動を覚えました。

Italy TorinoにあるCTO/M. Adelaide HospitalはアメリカKnee society Insall fellowshipで一緒であり友人である、Dr Bistorofiを訪れました。イタリアの病院を見学することは初めてで、見るもの聴くものすべてが新鮮でした。

また、フランスに留学、研修されている日本人の先生にも大変お世話になりました。順天堂大学より留学されている、内藤先生、本間先生、日仏整形外科より研修に来られていました奥村先生、そしてWrightington Hospitalの長井先生、ありがとうございました。

短い期間ではありましたが、アメリカ医学とは全く違う側面を持つ、フランス医学に深く興味も持ち、機会があればまたこの地と訪れたいと思います。

最後に、このような素晴らしい機会を与えてくださった日仏整形外科学会の役員の先生方、ならびに湘南鎌倉人工関節センター長・平川和男先生、そして快く送りだしてくださった医局の先生方に厚くお礼申し上げます。今後もこの交換研修がさらなる充実を願い、今後はこの学会の一員として協力させて頂ければと考えています。

●華やかな憧れのパリ

フランス留学帰朝報告

順天堂大学整形外科
久保田　光昭先生

私は2011年4月から6ヵ月間留学させていただきました。本来であれば3ヵ月間のところ、日仏整形外科学会幹事であります金子教授のご厚意により3ヵ月間延長させてもらいました。4月から3ヵ月間はリヨンで、7月から3ヵ月間はパリで研修しました。

4-6月：Lyon：Hopital Nord（Croix-Rousse）Philippe Neyret教授

リヨンの新市街プレスキルの北部にある病院です。主に膝を専門とする大学病院でした。Neyret教授は膝関節で世界的に有名な先生で現在ISAKOS second vice presidentです。私と同じ境遇のfellowが8名在籍しており、アメリカ、イタリア、インド、トルコ、ブラジル、香港、マレーシアと世界各国から勉強に来ていました。私は週1回Neyret教授の外来を見学し、その他の日は手術に入ってました。手術件数は週40件くらいあり、その8ー9割が膝の手術でした。ACL再建術やTKAといったstandardな手術はもちろん、ACL+HTO併用手術や大腿骨内反骨切り術、MPFL再建術+trochreoplasty、陳旧性膝蓋腱断裂に対するallograftなど日本ではなかなか経験できない手術も見学することができました（写真1）。Neyret教授はリヨン大学の受け継がれてきた手術方法を順守しつつ、新しい手技も盛り込んで積極的に活動されておりました。フランス雑誌Le Pointの2010年病院ランキングでも膝外傷部門においてNo.1になっておりました。スタッフの手術手技も非常に洗練されており、麻酔から手術終了、次の手術開始までとてもスムースに行われており、非常に羨ましい環境でした。教授を含めスタッフの先生方も非常にフレンドリーで私が留学して1週間目に教授宅でホームパーティーがあり最初から非常に楽しく過ごすことが出来ました（写真2）。

6月にはBordeauxで日仏合同整形外科学会が開催され、非常に有意義な時間を過ごすことが出来ました。アーカッションツアー、サンテミリオンツアーと学会だけではない楽しさがありました（写真3）。

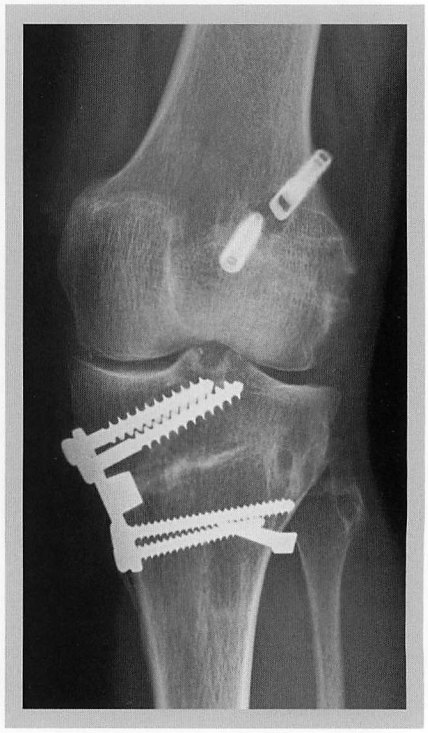

●写真1　ACL reconstruction+HTO

またリヨン市内にあるクリニックも見学をする機会を得ることが出来ました。Hopital prive Jean-Mermoz病院では肩関節のspecialist Dr.Walchの手術見学をさせていただきました。RSA, TSA, Latajet, 鏡視下腱板修復等が行われておりましたが、いずれも美しい手術手技でした。

また当学会の重鎮でありますJacques Caton先生のクリニックにも見学に行きました(写真4)。そちらでも膝の手術はもちろんachondroplasiaの下腿骨変形に対するイリザロフ創外固定を用いた矯正骨延長術を行っておりました。

7-9月：Paris：Hopital Cochin Jean Pierre Courpied教授

ここではTHAをメインに見学しました。Primaryはもちろんのことrevisionもかなり件数が多く、Courpied教授は淡々と手術をこなしていました。日仏の留学生が沢山行っている施設なのでご存知とは思いますが、Kerboull plateを用いて臼蓋・ステムともセメント使用しています。revisionの際特に大腿骨ステムのセメントの除去に難渋しますが、OSCARという超音波を用いてセメントを溶かして除去する器械を使用していました。Kerboull plateを臼蓋にあてがい、その隙間にallograftをblockで植骨しますが、Courpied教授はパズルをはめ込むようにallograftの大腿骨頭をボーンソーでぴったりはまるように簡単に切っていました。その技術には驚きました。スタッフはCourpied先生をはじめ計3名の教授が在籍しその下に助教の立場の先生 が約10名、そしてインターンが10名以上という構成でした(写真5)。また学生が非常に多く20名位研修しておりました。毎朝7時45分からのカンファレンス後にその学生たちと片言のフランス語と英語で朝食をとっていたのも良い思い出です。

やはりパリは見どころが多く観光もたくさんしました。私は日本から自転車を持ってきましたので、その自転車でパリ中巡りました。電車ではなかなか行けないところも行きました。近隣のロワールの古城へは電車と自転車を使って回りました。またツール・ド・フランスの開催1週間前に2011年ツールのクライマックスステージであるガリビエ峠に自転車で登ってきました。標高2,645mと非常にきつかったですが登頂した時の達成感はひとしおでした。

9月帰国直前に大学同僚の内藤先生が2010年9月から留学しているストラスブール大学病院に行きました。ここではロボット手術(写真6)をしており興味があったので見学しました。手の外科を専門にしており今年の手術ランキングでは手根管症候群でフランスNo.1でした。症例は32歳のVolkmann拘縮後の薄筋を用いた遊離筋皮弁でした。2期的手術を行っておりこの手術の7か月前に前腕掌側の神経・血管・屈筋腱の剥離と癒着組織のdebridementを施行しています。今回は2チームに分かれて形成外科チームは薄筋を用いた遊離筋皮弁の採取、整形外科チームは神経・血管・屈筋腱の同定と癒着した腱の切離、そして遊離筋皮弁をロボットを用いて神経縫合しておりました。ロボットの名前

●写真2 Neyret教授宅にてホームパーティ 左から2人目がNeyret教授

●写真3 学会中ボルドー市庁舎のレセプションにて

はda vintiです。Virtual hand armを用いてLivernaux教授が縫合していました。終了後私もda vintiをいじらせていただきました。ガーゼに5−0ナイロン糸で縫合の練習をしました。モニターからは画像が3次元的にみえるので遠近感があり非常にやりやすい印象でした。とても有意義な時間でした。

おわりに

6ヵ月間という限られた期間ではありましたが、とても充実した貴重な日々でした。単身で留学したため当初はさびしい思いもしましたが、リヨンでは水野直子先生、パリでは本間康弘先生、金城健先生と仲良くさせていただき非常に楽しい留学生活でした。また日本にいたら気付かなかったことが沢山ありました。このことは私にとってかけがいのない経験となりました。本当に留学してよかったです。この留学の機会を与えてくださった日仏整形外科学会幹事の先生方、リヨン留学を勧めていただいた小林晶先生、学会に推薦をしていただいた順天堂大学浦安病院一青勝雄教授、そして留学に対し温かく支援していただいた順天堂大学金子和夫教授に改めて感謝いたします。誠にありがとうございました。

●写真4　Jacques Caton先生

●写真5　Cochin病院スタッフ。右から3人目がCourpied教授

●写真6　da vinci

日仏交換研修帰朝報告

静岡赤十字病院整形外科
西脇　徹 先生

2011年1月から3ヶ月間、日仏整形外科学会の交換研修生として研修をさせて頂きましたのでご報告させていただきます。

私は渡仏前の12月までの半年間カナダのオタワに滞在しておりました。オタワの公用語は英語とフランス語であるため、フランス語を学ぶ理想的な環境でしたが日々の雑務に追われフランス語を勉強する間もなく渡仏となってしまいました。結局、渡仏時には簡単な挨拶程度のフランス語しか分かりませんでした。フランスでは病院内や観光地では英語が通じるところも多いのですが、小さなレストランやお総菜屋さんなどでは英語が通じません。メニューを見ても全く理解できないですし、パン屋ではパンの中身すら分かりません。それでも英語が通じない場合にはジェスチャーをしてくれたり絵を描いて説明してくれたり、時には英語の分かる通行人や他のお客さんが通訳してくれたりしました。フランス語が分からなくて困ったことも多かったのですが同時にフランス人の優しさにたくさん触れることができました。レストランメニューや食料品は生活に直結するためフランス語を勉強する時間があまり無い方は挨拶の次にレストランメニューや食料品などの単語から覚えると良いと思います。

滞在するアパートは、本来であれば4月からの研修であったのを私の希望に添う形で1月からの研修に変更して頂いたため自分で探しました。インターネットや雑誌で賃貸アパートを探してメールでやりとりしました。結局、私はフランス人がオーナーのアパートを借りましたがパリ在住の日本人がオーナーの賃貸もたくさんあります。日本と異なり不動産屋を通さずに直



●エッフェル塔付近のセーヌ川

●エッフェル塔周辺の眺望

接オーナーと交渉して部屋を借りる形態も多いようです。私の借りた部屋はパリ11区でパリ中心部の東側ですが、パリはとてもこぢんまりとしていて公共交通機関が発達しているためあまり不便に感じませんでした。

研修期間の3ヶ月間は全てパリに滞在しました。私の専門は股関節ですので牽引手術台を用いた前方筋間進入(DAA)人工股関節置換術を主に勉強させていただきました。パリに到着した翌日、私のフランス留学をアレンジしてくださった弓削至先生がアパートまで迎えに来て下さり研修予定のInstitute Mutualiste Montsouris(IMM)のChristian Mazel教授を紹介してくださいました。その他、IMM院内の案内やパスカードの申請などもしてくださりました。このパスカードは手術室などの制限区域に入る際や院内のレストランを利用する際に必要で、フランス語を流暢に話される弓削先生でもこのパスカードを手に入れるのに非常に苦労されたようですので私自身は大変助かりました。

1月いっぱいはこの14区のIMMに通いました。私の住む9番線Charonne駅からIMMの最寄り駅であるCite Universitaireまでは、NationからRER-A、RER-Bと乗り継いで約30分でいくことができます。駅前には文字通りCite Universitaireがあり朝の通学時間帯には車内に学生がたくさんいます。駅からは路面電車に乗るとIMMの目の前につきますが徒歩でも5分程度です。雨の日以外は徒歩で通いました。

IMMでは主に股関節専門のDe Thomasson医師のもとで学びました。私自身は留学前から過伸展手術台を用いた DAAによるTHAを行っておりましたが非常にたくさんのことを学ぶことができました。20年近くDAAを行ってきた自身の豊富な経験に基づく知見は素晴らしく不測の事態が起きた際の対処方法、適応の注意点など丁寧に指導していただきました。同じアプローチでも私の施行している方法とは至る所で軟部組織の処置がことなりました。関節包の効率的な処理方法に加え大腿骨浮上の技術も目から鱗でした。

学会からは1ヶ月ごとに施設をローテートすることを推奨されていましたが、私自身は手術を中心に学びたいと感じたため、2月以降は変則的ですが、IMM、Clinique Jouvenet、Centre Médico Chirurgical V(CMC V)の3施設に日替わりで股関節の手術日に伺わせていただくことにしました。すなわち、月曜日にはIMMあるいはCMC V、火曜日はIMM、水曜日はCMC V、木曜日と金曜日はClinique Jouvenetといった具合です。

●鉄橋と電車

2月以降の木曜日と金曜日は、かのJudet兄弟が設立したClinique Jouvenetに通いました。パリの西側16区の閑静な住宅街にあり私の住む11区とはパリ中心部を挟んで反対側になります。ここではTierry Siguier医師の手術を中心に学ばせていただきました。Siguier医師はとてもフレンドリーな方で色々気を遣ってくださいます。パラメディカルの方々も気さくな方が多く、週に2日しか伺わないにもかかわらずとても居心地のよい病院でした。お伺いした初日に更衣室が男女共用であることにびっくりしました。手術の合間に更衣室に行き女性の看護士さんが着替えていて慌てて出ようとした際に「更衣室は男女共用よ。ようこそフランスへ」と言われました。日本ではあり得ない文化です。Siguier医師にその話をした際に「フランスは良いだろう」と言っていウインクをされていたのを覚えています。ここでもJudet牽引手術台を使用したDAAを中心に勉強しました。加刀前に執刀医が必要な道具のみを選び器械台に用意してから手術を開始します。そうすることで術中には手洗い看護士は器械出しをせずにすみ手術助手として働いていました。手技の面では、同じアプローチにもかかわらずIMMのDe Thomasson医師の手術と皮切の位置や長さ・角度、軟部組織を剥離する場所、関節包の処置、レトラクターなどの器具の使い方が全く異なりそれぞれの医師の考え方を学ぶのも非常にためになりました。Siguier医師のレトラクターの使い方などは私が日本で学んだDAAに一番近い印

象を受けました。日本で大震災が起きた3月11日はClinique Jouvenetで手術に入っていて、Siguier医師より大震災のことをききました。Siguier医師と同僚の皆様と近くのレストランでのランチをした時には私の家族のことを含めすごく心配してくださいました。

2月以降の月・水は5区にあるプライベート病院CMC VのFrederic Laude医師の手術を学びました。Laude医師は、私が渡仏する前に半年間所属していたオタワ大学の指導者Beaule医師と親友同士ということもあり何かと気を配っていただきました。好奇心にあふれ何でも積極的に行う方でいつも驚かされてばかりいました。ある時「徹、明日は仕事後、僕の小さな車で移動するから荷物を少なくしてくれよ」と言われ、普段から荷物の少ない私はさして気に留めていなかったのですが翌日の仕事後、ヘルメットを渡されてびっくりしました。バイクに二人乗りをしてパリ市内を疾走しました。また、自宅にお伺いしたときには、大きな車庫で飛行機を自作しているのを見せていただきました。その飛行機は7月に完成して今ではご自分で操縦して大空を飛び回っているようです。手術でも新しいことを積極的にとりいれ独自に色々な工夫をされていました。私はオーストラリアやカナダで教科書的な股関節鏡の手術手技を学んできたのですが、Frederic Laude医師は独自の方法で股関節鏡を行っていました。股関節鏡手術では、通常イメージを使用し股関節を脱臼させガイドワイヤーを関節内に挿入し関節鏡を挿入しますが、Frederic Laude医師の方法はイメージを使用せず関節包外にアクセスし鏡視下で関節包に切開を加え関節に至る方法です。X線を浴びなくて良いだけでなく関節鏡の自由度が増し容易に操作することができます。またインピンジメントのCAMの観察や処置も効率よくできました。また人工股関節のアプローチはやはりDAAですがオリジナルの牽引手術台を使用しておりました。Judet牽引手術台は両下肢を固定するのに対しLaude医師の牽引手術台は片側下肢のみ固定するもので機動性、操作性の面で改良が加えられていました。手術の効率の良さも圧感でした。2つの手術室を交互に使用していました。手洗い看護士が患者の体位をとり下肢の消毒、四角巾までかけ準備をして術者が合流します。その後、臼蓋の展開が終わった時点で手洗い看護士は手をおろし、もう一方の手術室に行き次の患者の準備を開始していました。そうすると手術がおわる頃には次の患者の準備が終わっておりすぐに手術が開始できます。その効率の良さもさることながら手洗い看護士が手をおろした後は一人で手術を進行していること自体がすごいことでありますし、かつそのような状況にもかかわらずコンスタントに60分前後で手術を終わらす手際の良さにも感嘆しました。手技的にも3者3様で、Laude医師は組織そのものに加えて組織間(筋間など)の温存も考慮して手術をされていました。そういう視点自体が私にとって新しいものでした。Laude医師は日本ではなじみはありませんがMedacta Internationalという人工関節メーカーのコンサルタントをされており3月にはLaude医師の計らいでMedacta International主催のDAAのカダバートレーニングセミナーに参加することができました。ロワール渓谷中心部にある古城Chateau D'Artignyに宿泊しイギリス、イタリア、ドイツなどヨーロッパの医師を対象とするセミナーでした。私自身は4年ほど前にB社主催の同様のセミナーに参加した経験がありますが手技における着眼点や手術技術など微に入り細をうがちすごく勉強になりました。

●ソルボンヌ大学の眺め

最後になりましたがこのようなすばらしい機会を与えてくださった日仏整形外科学会の皆様、本当にありがとうございました。この場をお借りして御礼申し上げます。今後、この交換留学制度がますます実りのあるものに発展しますようにお祈りいたしております。これで私の留学報告を終わらせていただきます。

日仏交換研修帰朝報告

東京女子医科大学附属膠原病リウマチ痛風センター整形外科
斎藤 朝海先生

平成23年度の日仏整形外科学会交換研修医として5月より3ヶ月間のフランス研修に参加させていただきました。主に上肢外科手術を学ぶためにブレスト、ストラスブール、パリの大学附属病院とReverse total shoulder arthroplastyを見学するために2日間レンヌのprivate clinicで研修を行いましたので、報告させていただきます。

Orthopaedic Surgery Service, University Hospital Centre of Brest (Brest)

Brestはブルターニュ地方の中でも西に位置し、海に面しており、4世紀から6世紀にかけて、グレートブリテン島から移住してきたケルト系民族、ブルトン人が多く住んでいます。街の標識にもフランス語の下に必ずブルトン語が書いてあります。Hopital de la Cavale BlancheはBrestの大学病院の一つであり、整形外科のLe Nen教授と、形成外科のHu教授が協力し合い上肢の救急外傷をはじめ、手の外科全般をカバーしていました。私の受け入れを手配していただいたのは、膝、股関節が専門のDubrana教授は大変親日家の先生です。日本に交換研修に来たこともあり、大変良く面倒を見てくださいました(写真1)。スタッフやインターンも非常にフレンドリーで日本とフランスの手術の違いなどを良く語り合いました。ヘリコプターで24時間救急患者を受け入れており、ICUや夜間の緊急手術も手伝

●写真1 Dubrana教授,インターン医師と

わせていただいたりして、大変興味深かったです。LeNen教授はリウマチや手指の変形性関節症、Dupuytren拘縮、肩の関節鏡などの手術が多く、Hu教授は先天奇形、指の神経移植、フラップなどの手術が主でした。またDubrana教授の人工膝関節置換術や、人工股関節置換術なども手洗いをし、参加させていただきました。どの先生方の手術も非常に熟練されていて、正確で素晴らしいものでした。日本ではあまり見ることのない、Gore-Texを使ったCM関節の変形性関節症に対するsuspensionplastyや、手関節痛に対しての神経切除術denervationなども行われていました。病院の敷地内にある研修医用の寮に住まわせていただいたため非常に通勤も楽でしたし、食事も24時間とれるため何の心配もなく勉強に専念することができました。Dubrana教授、LeNen教授、Hu教授にはお家にご招待いただきディナーをご一緒させていただいたり、本当に親切にしていただきました。シードルとクレープ、牡蠣やスパイダークラブなど海の幸が本当においしくて印象に残りました。週末はフランス最西端にあるOuessant島に観光に行くようにDubrana教授と奥様が手配を整えてくださり、素晴らしい景色とサイクリングを楽しみました。寮の研修医とも友達になりバーベキューパーティーを開いてくれたり、寿司屋に連れて行ってくれたりして良い思い出になりました。

Hand Surgery Department, Strasbourg University Hospitals (Strasbourg)

Strasbourgはアルザス地方というドイツとの国境に位置し、建物、文化などドイツの影響を色濃く受けた街です。Hand Surgery Department, Strasbourg University Hospitals はStrasbourgの市街からトラムで40分のところにあり、看護師用の寮を貸していただきました。Liverneaux教授は台湾の手関節鏡セミナーの講師もしていたため、お会いしたことがありました。非常に日本が大好きな先生で日本とフランスの医師の勤務の違いにも詳しく、またヨーロッパの民族や文化など興味深いお話を伺いました。今年のフランスのHand surgeryのランキングでも1位になった病院で、各国から自分と同じくらいの年齢のフェローの医師が集まっていて非常に良い刺激となりました。日本からも順天堂大学整形外科教室の内藤先生が留学中であり、病院の治療方針などを教えていただき、大変お世話になりました。毎日朝8時からカンファレンスで昨日の手術内容と、救急外来患者の全てのプレゼンテーションが行われ、その後は手術見学(写真2)と週に2回ほどLiverneaux教授の外来を見学していました。ストラスブールでは手根管症候群の患者が非常に多く、4mmの小皮切で手術を行っていました。他にも小皮切の橈骨遠位端骨折に対する観血的整復固定術、痙性麻痺手に対する腱延長術、手関節固定術、近位手根列切除術、人工手関節置換術などを見学することができました。人工手関節置換術はSBIのRemotion®という機種を使っており、これは橈骨のステムとcarpal ballとcarpal plateという3つのコンポーネントからなっており橈骨のステムは橈骨遠位周囲の軟部組織や靭帯を温存できるというコンセプトになっています。Carpal plateは有頭骨にステムが入り舟状骨と有鈎骨にスクリューを入れるようになっています。Carpal ballをプレートにはめてballと橈骨のステムの間での動くようになっています。関節リウマチの場合はだいたい尺骨頭は切除しているそうです。このインプラントは使用されてまだ2年でまだ長期成績が出ていないのでこれからの報告が期待されます。Liverneaux教授は外来で詳細に全てのデータを記載し、手術準備も全てどこにどの器具をおいておくかなども決まっており、手術記録も術中写真入りで全て自分の手で記録しており非常に系統立てて仕事をしているところが勉強になりました。手術が

●写真2　Liverneaux教授と

終わった後は教授室でインターンを相手に何時間も論文をチェックしたり、カンファレンスも非常に教育的で熱意のある先生でした(写真3)。現在はRobotic Assisted Microsurgeryを月に一度行っており、徐々に良い成績も得られているということです。2012年度にはRobotic surgeryの学会もStrasbourgで行われるそうで、新しい可能性を常に模索している姿には大変感銘を受けました。

また、この期間にBordeauxで日仏整形外科合同会議が行われ、参加させていただきました(写真4)。発表を聞いてフランスの他の病院ではこんな手術をしているのだなと勉強になったり、他の病院で研修している先生方とお話をしてとても参考になりました。そして私にとっては初めての南仏で一面に広がるブドウ畑など非常に印象的で、美味しいワインを頂きすっかりワインに夢中になって帰ってきました。

Department of Orthopaedic Surgery and Traumatology, Hôpital Lariboisière Lariboisière (Paris)

Parisの中心、10区にあるLariboisière病院で研修させていただきました。Parisの病院は寮を貸すことが難しいとのことで自分で部屋を借り、定期券を買って通勤していました。下肢の手術が多い病院であり、膝の靱帯損傷、変形性膝関節症、変形性股関節症、黒人が多いため鎌状赤血球症性関節症の症例が豊富な病院でした。特に人工股関節置換術をアルミナセラミック人工股関節で行っていることで有名な病院でした。人工股関節再置換術も多く、allograftである骨盤骨の臼蓋にリーミングをしてから移植骨を患者の骨盤にスクリュー固定していて日本との大きな違いを感じました。海外の病院が人工関節術後数日で退院することは有名ですが、エリスロポエチンを3週間前から投与してヘモグロビン値をあげておき、自己血、回収血を用いず、貧血になれば輸血を行うことなど術後管理も大きく違うということを知りました。またLariboisière病院のRheumatologyの外来も見学させていただきました。関節リウマチ以外でも、腰痛、坐骨神経痛など日本では整形外科医が診察する疾患はRheumatologistの担当であり、手術が必要になったら各分野の整形外科医に紹介されます。Dupuytren拘縮のNeedle aponeurotomyも時々行うとのことでした。リウマチの治療に関しては日本にまだ入っていない生物学的製剤もありましたが、ほぼ治療は理解できるものでありました。フランスではリウマチの変形が進んでいる症例が少ないような印象がありました。理由としては医療費がほとんどかからず生物学的製剤の導入が進んでいるためなのかもしれません。

週末はパリの街をのんびり散歩したり、フランスの文化を学ぶ事ができました。滞在中、7月14日はQuatorze Juilleといってフランスの革命記念日があり、凱旋門からシャンゼリゼ通りを通ってコンコルド広場まで戦車、騎馬隊、戦闘機がパレードを行われ、フランスは軍事大国であるということを改めて気づかされました。夜はエッフェル塔のライトアップと花火大会(写

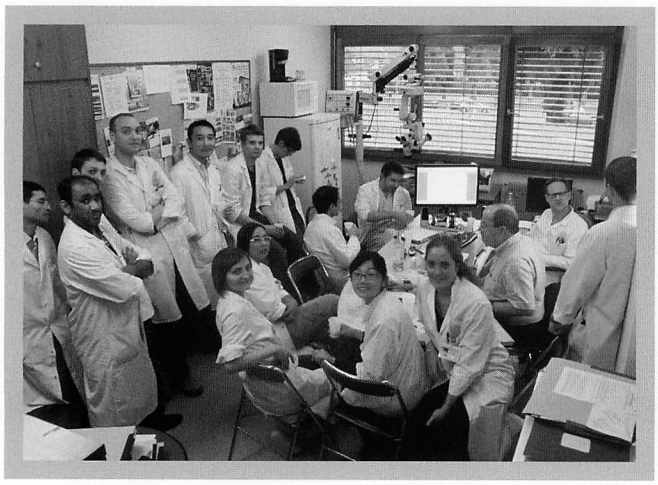

●写真3　Strasbourgでのカンファレンス



●写真4　日仏整形外科合同会議後Bordeauxにて

真5)が行われており、セーヌ川沿いから見物しとても風情があり、素晴らしかったです。

Centre hospitalier prive St-Gregoire (Rennes)

せっかくフランスに来たのだから、日本ではまだ認可されていないReverse total shoulder arthroplastyの手術を見学したいと思いRennesのCentre Hospitalier Prive St-Gregoireというprivate clinicに行ってきました。年間Reverse total shoulder arthroplastyは60-70件行っているそうです。Philippe Collin先生はanterolateral approachで行っており、リウマチ性肩関節炎への適応について聞いてみると腱板断裂がある症例やglenoid側に多少びらんがある症例にも良い適応があるのではないかとおっしゃっていました。ただ大分骨切除量の多い手術であるため、症例を選んで行っており、良い成績もでているそうです。日本で認可される日もそう遠くはないかもしれません。

最後に

海外で生活した経験がなく非常に不安でしたが、危険な目にあうこともなく順調に3カ月を過ごすことができました。今までは海外の学会などで外から眺めるだけでしたが、実際に病院内からいろいろ見学してみるのは印象が違って大変興味深かったです。カンファレンスはフランス語でしたので、聞き取れなくて残念でしたが個人同士ではお互いに歩み寄って英語でコミュニケーションをとることができました。自分が留学生となってみて、今度自分たちの病院に留学生が研修に来たときにはこうしてあげようとか、はじめて考えたりもしました。私の今までの医者としての概念や、常識をあっさりと覆されるようなこともたくさんあり、人生観が変わったといっても過言ではないと思います。

また、同時期にフランスで研修されていた順天堂大学整形外科教室の内藤先生、本間先生、久保田先生にはいろいろとご相談させていただき助けていただきました。日本に帰ってきて4ヶ月ですが、あの時フランスの先生方はこう治療していたなどと日々参考にしながら診療にあたっております。

このような素晴らしい機会を与えてくださった日仏整形外科学会の役員の先生方、ならびに3ヶ月間病院を留守にするのに快く送り出してくださった桃原教授、医局の先生方に厚く御礼申し上げます。

●写真5　エッフェル塔と花火

日仏整形外科学会交換研修帰朝報告

沖縄県立南部医療センター・こども医療センター整形外科
金城　健 先生

はじめに

わたしは自治医大出身ということもあり、人口900人ほどの沖縄の離島診療所(粟国島、阿嘉島)でドラマのドクターコトーみたいなことを4年間経験して、小児整形外科の道を選択しました。医師としては11年目でも整形外科医としてはまだまだ未熟な私を、未熟だからこそフランスに行くべきだと面接で仰って頂き、なんて懐のでかい学会だと感服致しました。面接の際には整形外科に関する質問はほとんどなく、離島診療所での経験を興味深く質問されたことはとても印象的でした。私は先天性内反足をはじめとする足の外科に興味があり、小児整形外科足の外科分野を中心に、小児整形外科全般の研修をさせて頂くスケジュールを組んで頂きました。北米で行われている医療は論文で目にする機会が多く、英語圏外のフランスで行われている医療の中でまだ日本に紹介されていないギプスや手術は多いのではないかと感じていたので、そこに注目して研修に望みました。



●写真1　HOTEL-DIEU

2011年6月にBordeauxで開催されたAFJOで御紹介頂いた順天堂大学の本間康弘先生がパリ到着翌日にパリ市内を案内して出迎えてくれたのは、異国の地で始まる生活の不安を一掃してくれました。フランスでの研修が始まる前に、2010年9月広島での第14回SOFJOで小林晶先生の御講演で紹介のあった、日本人医師として最初にフランスで学んだ高松凌雲の留学先であるHOTEL-DIEU(写真1)を訪ねてベンチに座り、高松が留学していた時代の背景や環境を想像した時、インターネットから容易に情報を得ることができる今の時期に留学できる自分の不安や悩みはちっぽけなものだなと、高松に励まされているような気持ちになりました。

Paris : Hôpital Necker Enfants Malades

9月12日より3週間、最初に研修させて頂いたのはエッフェル塔から程近い位置にあるHôpital Necker Enfants Maladesで、受け入れを手配してくださったのは1994年にフランスから交換研修医として山口大学と金沢大学

に来日されたProf.Philippe WICART（写真2）でした。フランス小児整形外科足の外科分野でオピニオンリーダー的な存在で、今回の研修で最も影響を与えてくれた一人です。朝8時からのカンファレンスから外来や手術、外勤先まで毎日アテンドしてくださり、ランチも常に一緒で毎回ごちそうしてくれました。外来は先天性内反足、外反扁平足、凹足、DDH、麻痺性疾患、側弯症と多岐にわたり、専門分野以外の疾患も丁寧かつ的確に診察されているのが印象的でした。手術は脚延長、垂直距骨、大腿骨外反骨切り、側弯症手術、骨腫瘍に対する大腿骨全置換術とバラエテイに富んでいました。

最も印象に残ったのは凹足に対するギプス矯正でした。小児の凹足に対する治療は軟部組織解離術や骨切りなどの外科的治療が一般的で、ギプスでの矯正は見たことも聞いたことも無かったので目から鱗の治療法でした。2011年のEPOSで演題発表されていますが、まだ論文にもなっていない治療法を目の当たりにできた経験は貴重で、是非日本でも追試したいと思っています。それ以外にも麻痺性疾患で内旋歩行を呈する症例に対するCodivilla装具は日本でまだ知られていない装具の1つで、是非日本で紹介したいと思っています。

Hôpital Neckerでの研修が終了した後もProf.WICARTとはメールでの交流を続けて、自宅にも御招待して頂きました。奥様の手料理とシャンパンやワインを頂きながら、様々な話を通して実直で温和な御人柄に触れる機会を得たことはとても貴重でした。



●写真2　Prof.WICART

Paris : Hôpital Robert Debré

続いて10月上旬から5週間、パリ19区にあるHôpital Robert-Debréで研修させて頂きました。受け入れを手配してくださったのは2004年にフランスからの交換研修医として来日されたDr.Brice ILHARRBORDE（写真3）でした。高度の側弯症症例にもダイナミックで的確な手技で研修医と二人で手術をこなし、英語が堪能で滞在中もなにかと世話を焼いてくれ、私がフランス語の理解できてないことを察すると英語でなんでも要約してくれるなど、良く気の利く青年医師でした。研修最後の日に私と同じ年であることがわかり驚愕しました。手術は側弯症が非常に多かったですが、麻痺性疾患、足部変形、大腿骨頭すべり症、膝蓋骨脱臼と多岐にわたっていました。最も印象に残った手術は5歳以上の先天性内反足再発症例に対する踵骨骨切り術でした。この手術は距骨下関節直下の踵骨を背側凹状にカーブ状に骨切りして、距骨の下にroll inしている踵骨と距骨との関係を矯正する手術です。2007年のJPOで紹介されている方法ですが日本ではほとんど知られていない手術の1つです。一見すると距骨下関節には手をつけないため術後の関節拘縮を起こしにくいと思われますが、骨切りによる力学的な変化により距骨下関節や近傍の関節に影響を及ぼすのは明らかで、長期成績を見極める必要性を感じました。



●写真3　Dr.Brice ILHARRBORDE

パリに滞在する期間が長かったので、じっくり美術館巡りをすることができました。1つの絵を理解するにはその絵画が描かれた時代背景や歴史を知る必要があり、またヨーロッパの歴史＝ヨーロッパ宗教の歴史を理解する必要性を感じ、時間をかけて学ぶチャンスを得たことは幸せで、このことは今後の人生を豊かにしてくれるものとなりました。休日にはStrasbourg、Beaune、LyonやIle de Franceの町を訪れました。各地で留学されている同世代の先生方(写真4)と交流したことが私のモチベーションを刺激し、よい出会いとなりまた良い思い出となりました。Lyonではジラン敬子さんに自家用車で町を案内して頂き、おいしいランチと共に楽しい時間を過ごすことができました(写真5)。

Paris : SOFCOT 2010

パリ滞在中の11月７日～11日までSOFCOTがあり、参加させて頂きました。フランス語の聞き取りに苦労することはありましたが、スライドが理解を助けてくれました。しかし白熱した質疑応答はまったく理解できず残念な思いをしました。小児整形外科分野のセッションが充実しており、Hôpital Neckerでお世話になったProf. WICARTとMarseilleでお世話になるProf. Bolliniが教育研修講演をされていました。Prof. WICARTからはスライドも頂き、凹足に対するギプス矯正を日本で追試したい旨を伝え、今後も連絡を取り合い再会を誓いました。

●写真4　久保田先生、内藤先生、本間先生との会食

Marseille : Hôpital de la Timone

SOFCOT終了後、私がパリを離れる前日に本間先生に送別会を開いてもらい朝方まで飲んでマルセイユ行きのTGVに乗り遅れそうになったのは良い？思い出となりました。コートが欠かせないくらい寒かったパリからTGVで3時間ほどかけてマルセイユに到着。地中海に面した気候の穏やかな港町で、大都市のわりには高層ビルなどほとんどなく、素朴な港町を漂わせる町でした。

パリで研修させて頂いた二つの病院は小児病院でしたが、Hôpital de la Timoneは成人と小児の病院が一緒になった病院で、私が勤務する沖縄県立南部医療センター・こども医療センターと似たような環境でした。受け入れを手配してくださったのはProf.Gérard Bolliniで、研修中は主にProf.Jean-Luc JOUVE(写真6)のもとで小児整形外科を研修させていただきました。手術はやはり側弯症が多い病院でしたが、Sprengel変形やBlount病とこれまでの病院では見ることの出来なかった手術を経験できて、2週間の短い研修期間でしたがとても有意義な研修となりました。Gait Labを持っている病院で、日本にはまだ数カ所しかないGait Labですが、フランスでは多くの施設がGait Labを持っているそうです。脳性麻痺などの麻痺性疾患の評価やアウ

●写真5　ジラン敬子さんとリヨン駅にて

トプットには必要な施設ですが、コストや人材などのソフト面の問題から日本ではまだ数カ所しか導入されていません。POSNAのホームページでも麻痺性疾患に対する評価、アウトプットの唯一の客観的指標として推奨されており、歩行分析を導入する必要性を感じました。最も印象に残ったのはDynamic EMGで、運動時に下肢筋群各々の表面筋電図を計測し解析することで主動筋と拮抗筋の協調性異常を検出することができ、その結果を元にボトックスを投与する根拠としていました。帰国後に渉猟し得た限りでは日本でDynamic EMGを臨床応用して報告したケースはなく、是非当院でも導入し臨床研究を計画して報告出来ればと考えています。

おわりに

フランスでは宗教の安息日が大いに影響しているとはいえ、休日をのんびりゆっくり過ごす時間を大切にされています。Grasse matinée(朝寝坊)の後に、近くのマルシェに買い出しに行き、天気によってその日の行動を気の向くままに決めている人が多いように感じました。24時間いつでもどこでも物が手に入る日本の環境は果たして幸せな環境なのであろうかと疑問を感ぜざるを得ませんでした。便利な世の中であればあるほど、人々はそれに慣れきってしまい社会問題となっている「コンビニ受診」の解決の糸口は見えないままなのかもしれません。帰国後の日本では忙しい毎日が予想されますが、のんびり過ごしたフランスでの生活を思い出して、充実した日々となるようにより一層努力したいと思います。

フランスでお世話になったジラン敬子さん、Prof. WICART、Dr. Brice、Prof. JOUVEをはじめ、多くの日本人留学生の先生方、そしてこのようなすばらしく、貴重な経験をさせて頂いた日仏整形外科学会会長小林晶先生、役員の先生方、留学先を調整してくださった弓削至先生、藤原憲太先生、青木清先生、スタッフが少ないなか留学への背中を押してくれた南部医療センター・こども医療センター整形外科上原敏則部長、小児整形外科粟国敦男部長に厚くお礼申し上げます。ありがとうございました。



●写真6　Prof.Jean-Luc JOUVE

日仏整形外科交流の創世記

私のフランス留学当時のことを書いてもらってはどうかという会員からの要望もあり、これからの後輩の留学の参考にもなると思われるので、お願いできるでしょうかという大橋先生(本紙の編集長)からの問い合わせがあった。それは願ってもないことだと喜んでお引き受けしたが、いざ書く段になって、あれこれ考えていると、時代も急速に変化し、何もかも変革の、皆が右を向いて必死に追いかけ、探している時に、いや騙されるな、左の方にもっとよいことがあり、人間に適した心休まるものがあるというようなことをいっても、誰もふり向きもしないのではないか、そう思うと気が重くなり、なかなかとりかかれない。とても若い後輩のこれからの参考となるようなものは何もなかったといえるのではないか、反ってこちらが反省させられるようなことになり、思案しているうちに期限がとっくに過ぎて、来年にでもということになったが、その来年がやってきた。時間がたっても人間も状況もかわるわけでもなく、まあ人は好きずきで参考になる人もいるかもしれないと思い直し書かせてもらうことにする。

Médecin résidant étranger

まずどういうことでパリまで行くことになったのか。人生の大きな出来事であるのにやや漠然としていて、2年程前医学の通俗誌のWho's whoに載せるというので編集者がインタビューにきたが、これから述べるようなことをいうと、あまり腑に落ちない面持ちで、なんとなしに行ったという印象をもったのにちがいない。

私は昭和20年に阪大整形外科(初代教授は清水源一郎)に入局したが、昭和22年頃から関節リウマチの原因と治療の研究という教室の一大テーマの研究プロジェクトに組み込まれた。これは清水教授が世界で初めて、RAの手術治療として調圧神経(洞神経と大動脈神経)切除による治療法を開発されたからである。私はRAの動物モデルの作製や血清免疫反応に関する仕事を続けていて、フランス語の文献も読んでいた。そうして世界で初めて1950年に、パリ大学附属のCochin病院にリウマチ科が内科や整形外科とは別に独立して創設されたということを知った。私は好奇心にかられ、リウマチ学教室の初代教授Florent.Coste先生に手紙を書いた(図1)。先生の教室の活動や現状を知りたいというような文面だったと思うが、細かいことは覚えていない。コスト教授にはこれが始めての手紙ではなく、既にRev. Rhum.のRAの生物学的反応、殊に免疫反応に関する論文を投稿していた(図2)。これはかなり範囲の広い仕事で、同僚の伊藤忠信先生との共著になっているが、私が免疫反応の分野、伊藤先生が種々の生物学的反応の分野の仕事を代表した形になっており、多数の共同研究者が加わったものであることは歴然としている。しかし今のように洩れなく名前を列挙すれば無駄に紙面を費やすことになってしまうので、代表

●図1　Prof. F. Coste (初代リウマチ学教授・1886〜1973)
パリ大学コシヤン病院

者1，2名の仕事として発表しても暗黙の了解があった。

この論文は25頁に及ぶ大部なもので、フランスリウマチ学会の学会誌がよく載せたものだと思うが、絶えずせめぎ合いの絶えない昨今とくらべ、随分悠長な良き時代を感じさせる。しかしよく覚えていなくて甚だ残念であるが、どのようにして長々としたフランス語の論文を自分独りで書いたのか、一寸考えられない。当時英語の翻訳業者のような英語の先生が教室に出入りしていたのは覚えているがフランス語についてはプロの医学関係の翻訳家のようなものは知らないし、頼んだ記憶もない。唯一覚えているのは、当時神戸のカソリック系の海星病院の院長がフランスの女医さんだったので、論文の訂正をお頼みしたが、快く引き受けてくれた。これも今日ではおそらくなんの面識もない人なので断られることは間違いないと思うが、先方も日仏交流のことを考えて、協力しようという気になったのではないかと思う。

この論文は先ずコスト教授に送って、これをRev. Rheum.に投稿したいがどうかということを手紙で聞いてみることにした。おそるおそるといった方がよいかもしれないが、当時の日本でのやり方に幾分沿ったものである。案の定返事はこなかった。半年以上たって、いきなり論文の校正刷が届いた。随分呑気な話しで、私は諦めて日本の他の雑誌に投稿していたのでびっくりさせられ、慌てた。

こういうことから、既にコスト教授は私の名前を知っていて、これはかなりフランス語のできる男だと思っていたのにちがいない。

コスト教授が私の手紙にこたえて、今回パリで始めて出来た制度があるから、これにアプライしてみてはどうかという申請書を送ってくれたが、それを見て私は一驚し、これは私に縁のない話しだと思った。それにはアプライできる条件として、フランス語がよくでき、患者、看護師、検査技術員、その他医療従事者と話しをして何等支障のないフランス語の能力があり、その証明を自国のフランス大使にしてもらうこととなっている。今回は世界で20人採用し、このうち10人はカナダのフランス系家族から、後の10名を世界各国からとり、フランスの医師と全く同じ身分で病院で働き、自国における豊な経験によって、パリの若い医師の教育にも参加でき、フランス側の医療にも寄与できるような人物とある。これは私の現況とはあまりにも距離があり過ぎるが、今更なんとも仕様がない。まあ念の為当時フランス語の個人レッスンを受けていた御影在住のフランスのマダムに一応話しをしようと思い書類を見せると、意外なことに、私に任せなさい、神戸の領事に一緒に会いに行くから後で連絡するということであった。私は一縷の望みが出てきたという喜びよりも、マダムがどういうことをするのか疑心暗鬼で、ひとごとのように好奇心に駆られたというのが本音かもしれない。

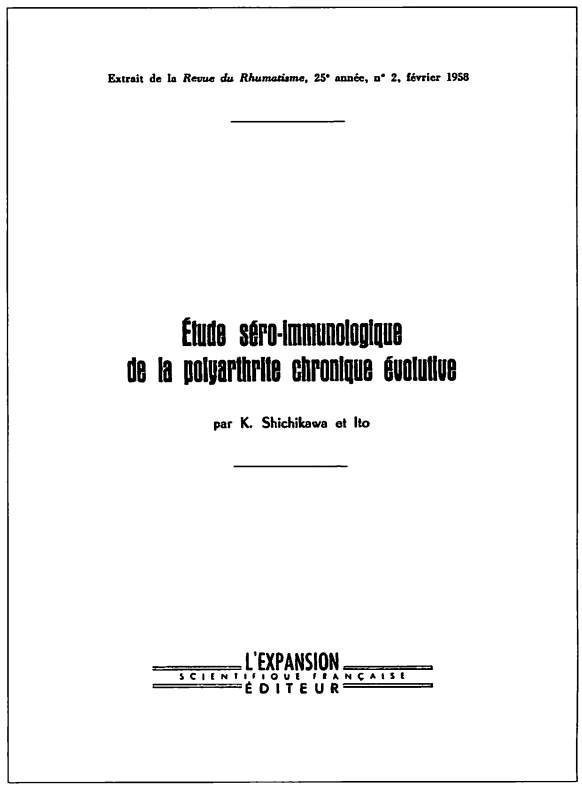
Extrait de la *Revue du Rhumatisme*, 25e année, n° 2, février 1958

Étude séro-immunologique
de la polyarthrite chronique évolutive

par K. Shichikawa et Ito

L'EXPANSION
SCIENTIFIQUE FRANÇAISE
ÉDITEUR

●図2　Rev Rhum.に発表した最初のフランス語論文

午前10時の約束の時間にマダムと二人で神戸の領事館に行った。しかし領事はなかなか現れない。マダムは怒髪天をつくばかりである。“極東の世界の端の島国にやらされるような外交官にろくなものはいない”といっている。約1時間後に領事が平身低頭の体で入ってくる。マダムは書類を見せて何やら言っているがよくききとれない。おそらく語学は私が保証するから、ここにサインをしなさいと命令口調にいわんばかりである。領事はさっと書類に形ばかりに目を通していわれるままにサインをする。テストもなにもなく、領事と会話をする余裕もなく、早々と領事館を後にする。マダムはこの地区で日仏交流の功労者と見なされているらしいので、外交官にとって機嫌を損うことは、自分のキャリアに影響すると思ったのであろう。それにしても大使の証明ですむというやり方には必ずバイヤスが入ると思われるが、フランス政府の方もそれは百も承知のことかもしれない。採用して迷惑のかかるのは採用者の教授であるし、当人の人一倍の苦労があるだけで、政府の責任ではない。マダムもこのことを心得ていたのかもしれない。律儀な日本人ならこうはいかない。綿密な試験を用意し、無私公平に選びましたという模範になろうとする。まず候補者がどれだけの人物かということを評価するより、試験のテクニックを工夫するだろう。それは丁度日本の看護士が不足しているなかで、フィリピンやタイからの応募者を彼女らの勤務している日本の病院側の評価にもかかわらず、厳しい日本語の採点でふるい落とすようなものである。このようにして表向きは私は難関を突破して、Cochinのコスト教授の教室の外人のアンテルヌ(米国のレジデントのようなもの)として働くことになったが、案の定一生一代の悪戦苦闘が始まった。潰れるのではないかと思ったこともあり、とり返しのつかないような失敗も一度ならず犯したが、幸にも生き延びることができた(図3,4,5)。しかし異文化の真只中に入り込んで多くのことを学び、今となってはすべてが懐しく、その後の自分を育ててくれる糧となったと感じている。



●図3　J. D. Cochin神父 (1726〜1783)
コシヤン病院創立者　建築：1780−1782

Médecin résidant étrangerの合格者の歓迎会が9月にあった。立食パーティーで皆フランス人並に勢よくしゃべっている。よくわからないので私はその会話に入ってゆけない。近くにいた一人をつかまえて、どこからきたのかときくとポーランド人だという。この留学制度のあることをどうして知ったのかときくと、自分は3年前からパリにきてfollowのチャンスを覗っていたという。それなら言葉であまり苦労しなくてすむだろうと思い、始めてのことだらけの自分が軽率ではなかったかと少し情けない気持ちになった。

分割して書いて差支えないということなので、今回はこのあたりで終わらせてもらう。

●図4　運動器疾患治療センター（Cochin病院）　前景：整形外科、災害外科教室　背景：リウマチ学研究所
私の留学の最初の頃(1958)は各教室別棟の煉瓦造りの建物であった。

●図5　写真左側　Port Royal病院の中庭
回廊が曽ての僧院の面影をとどめている。整形外科、災害外科教室の道路を挟んで向側
毎年1回Cochin病院のリウマチのシンポジウムが整形外科教室とリウマチ学教室の間に建てられたF. Coste記念講堂で開催されるが、昼食はPort Royal病院の1階の部屋が利用される。産科、婦人科、新生児の診療科がある。この僧院は17世紀のジヤンセイスム（信仰至上主義）の発祥の場所で、パスカルがその信者となり、この僧院にも居たということを高校の時から知っていて懐しい。

日本側・フランス側役員を紹介します

日本側役員

名誉会長	七川　歓次
会　長	小林　　晶
副会長	瀬本　喜啓
書記長	大橋　弘嗣
書　記	弓削　　至
	青木　　清
	藤原　憲太
幹　事	坂巻　豊教
	金子　和夫
	安永　裕司
	久保　俊一
名誉会員	小野村敏信
日本側公式連絡員	ジラン敬子

フランス側役員

President	Jacques CATON (Lyon)
Vice President et Secretaire General	Philippe MERLOZ (Grenoble)
Tresorier	Philippe WICART (Paris)
Membres du bureau	Philippe LIVERNEAUX (Strasbourg)
	Jerome COTTALORDA (Saint Etienne)
	Arain DURANDEAU (Bordeaux)
	Jean Pierre COURPIED (Paris)
	Laurent SEDEL (Paris)
	Olivier GUYEN (Lyon)



■ 日仏整形外科学合同会議（AFJO）開催一覧

会　期	開　催　地	議　長
第１回　1990年11月12日	パ　リ	Régie C. Michel
第２回　1992年10月４日	京　都	七川　歓次
第３回　1994年11月７日	パ　リ	Charles Picault
第４回　1996年４月13～14日	東　京	菅野　卓郎
第５回　1998年９月17～19日	リヨン	Jean Pierre Courpied
第６回　2001年５月11～12日	大　阪	小林　　晶
第７回　2003年９月26～27日	グルノーブル	Philippe Merloz
第８回　2005年５月６～７日	京　都	瀬本　喜啓
第９回　2007年９月14～15日	ニース	Jacques Caton
第10回　2009年５月28～30日	沖　縄	大橋　弘嗣
第11回　2011年６月２～４日	ボルドー	Arain Durandeau
第12回　2013年５月30～６月１日	京　都	飯田　寛和、田中　千晶

■ 日仏整形外科学会（SOFJO）開催一覧

会　期	開　催　地	会　長
第１回　1987年11月６日	神　戸	七川　歓次
第２回　1988年10月29日	東　京	七川　歓次
第３回　1989年11月11日	大　阪	七川　歓次
第４回　1991年11月９日	大　阪	七川　歓次
第５回　1993年10月30日	大　阪	七川　歓次
第６回　1995年５月10日	大　阪	七川　歓次
第７回　1997年11月１日	大　阪	七川　歓次
第８回　1999年10月16日	大　阪	山野　慶樹
第９回　2000年11月25日	横　浜	坂巻　豊教
第10回　2002年10月12日	弘　前	原田　征行
第11回　2004年11月６日	神　戸	小野村敏信
第12回　2006年10月14日	京　都	久保　俊一
第13回　2008年９月27日	東　京	金子　和夫
第14回　2010年９月25日	広　島	安永　裕司
第15回　2012年９月22日	東　京	飯田　　哲

あなたも フランス研修に！

日仏整形外科学会では、フランス整形外科学会（SOFCOT）との間で青年整形外科医の交換研修を行っております。来年度の研修条件、応募条件等は下記のとおりですのでお申し込みください。

本交換研修プログラムの趣旨は、フランスとのコネクションを持たない青年医師に留学先を紹介し、渡航費用と滞在費の一部を援助するというものです。したがって、一度フランス留学を経験しておられる先生は応募をご遠慮ください。

募　集　要　項

1）募集人員

若干名（平成25年度）

2）研修条件

1．滞在期間は3か月間を原則とする。
この間はヴィザが不要であるが、これを越して滞在する場合の延長に関するすべての手続き（語学学校入学手続きやヴィザ発給のための受け入れ承諾書の依頼等）は自分ですること。
1か月単位であれば複数の施設での研修も可能である。

2．フランスでの滞在施設は、希望する研修分野等に応じてフランス側の担当委員が最も適当と思われる施設を推薦する。ただし応募者が特定施設を希望するときは申し出ることができる。

3．費用について
a）渡航費用の一部を日仏整形外科学会が援助する。
b）フランス滞在中の滞在費、食費および移動などの費用は原則として自己負担とする。

4．帰国後、仏語（英語でも可）と日本語での報告書の提出ならびに本会の総会での帰朝報告を行う。

5．本年度の研修開始時期は4月以降とする。

3）応募条件

1．応募者は日仏整形外科学会会員であること。　2．応募者は日本整形外科学会専門医であること。
3．原則として40才を応募年令の上限とする。　4．勤務している病院または施設の責任者の承諾のあるもの。
5．フランス語または英語を話すもの。

4）応募に必要な書類

1．日仏整形外科学会交換研修申請書（TXT, PDFをダウンロード・毎年様式が変わるので、注意する事）
2．履歴書（大学卒業以降とする）　3．応募の動機や抱負についての小論文
4．日仏整形外科学会会員1名の推薦状──推薦者は身元保証人に準ずる者と考えること。
5．業績目録──主な発表論文5編以内（論文の別刷りは不要）
6．渡仏承諾書　a）大学の医局勤務者……教授の承諾書
b）病院または施設勤務者……勤務している病院または施設の責任者の承諾書
（大学の医局人事により出張中の者は、教授の承諾書も要す。）
以上1．以外の書式は自由であるが、すべてA4サイズに統一し、上記の順にならべて左上をホチキスで綴じること。また、コピーを12部を同封すること。
7．連絡用住所シール（5枚）……希望する連絡場所を記入してあて先は～～～先生としてください。

5）選考方法

1．第1次審査は書類選考とする。書類審査の結果は平成24年7月上旬に個別に連結する。
2．書類選考に合格したものには平成24年8月上旬に大阪府済生会中津病院において面接を行う予定である。
面接の時間は個別に通知する。
3．合否は平成24年8月中旬に通知する。
4．合格者は後日改めて仏文または英文の履歴書等、フランスでの研修に必要な書類が求められる。

6）申請締め切り

平成24年6月30日必着

7）申し込み先

日仏整形外科学会事務局　　大阪府済生会中津病院整形外科内
〒530-0012　大阪市北区芝田2-10-39　大阪府済生会中津病院整形外科
Tel (06) 6372-0333　Fax (06) 6372-0339

日仏整形外科学会　　係　大橋　弘嗣

フランス人研修医
受け入れのお願い

本年度も日仏整形外科学会とフランス整形外科学会（SOFCOT）との間で、青年整形外科医の交換研修を実施いたします。

受け入れ期間は原則として3ケ月間ですが、1ケ月でも2ケ月でも結構ですので、是非会員の先生方のおられる施設で、フランス人整形外科医の研修を受け入れて頂きたくお願い申しあげます。

来日するフランス人医師は、英語を話す事が条件になっております。また日仏間の旅費はSOFCOTが支給し、日本での滞在費（宿泊費・旅費）は、日本側（原則として受け入れ施設が）負担することになっております。受け入れを承諾していただける場合は、受け入れ承諾書に滞在条件等をご記入いただき、係までご送付ください。

日仏整形外科学会 会長　小林　　晶
日仏整形外科学会 交換研修係　小林　　晶
連絡先：大阪府済生会中津病院整形外科

〒530-0012　大阪市北区芝田2-10-39
TEL 06-6372-0333（お問い合わせは大橋弘嗣まで）
LU7H-OOHS@asahi-net.or.jp

第12回日仏整形外科合同会議　開催のご案内
(Congrès AFJO 2013)

第12回AFJOを京都にて開催することに決まりました。開催日時は下記の予定です。

記

2013年5月30日（木曜日）午後	（RegistrationとWelcome Party）
31日（金曜日）	（Scientific SessionとBanquet）
6月１日（土曜日）午前	（Scientific SessionとExcursion）

股関節、膝、脊椎など各分野のフランスの精鋭に参加していただく予定にしております。知られざる京都も見ていただこうと考えておりますので、皆様のご参加とご支援をよろしくお願い申し上げます。

関西医科大学 飯田寛和・京都市立病院 田中千晶

第15回日仏整形外科学会
(15ème Réunion de Société Franco-Japonaise d'Orthopédie)
開催のご案内

記

【会　　期】 2012年9月22日(土・祝日)

【場　　所】 東京ドームホテル(文京区)

【会　　長】 飯田　哲(松戸市立病院)

【副 会 長】 白土英明(船橋整形外科)

【事務局長】 老沼和弘(船橋整形外科)

【演題申込期間】 2012年5月21日(月)～7月7日(土)
※演題申し込み方法は、学会HP(http://www.sofjo.gr.jp/)をご参照ください。

【主催事務局】 医療法人社団紺整会　船橋整形外科病院
〒274-0822 船橋市飯山満町1-833
TEL 047-425-5585　FAX 047-425-6592
E-mail address：sofjo@fff.or.jp
大会HP：http://www.fff.or.jp/nichifutsu/

※2012年9月22日 夕から特別講演：なだ いなだ氏(作家・精神科医)を予定しております。
引き続き全員懇親会を行います。奮ってご参加ください。



①

日仏整形外科学会ボランティアグループ

「パピヨン」

に入会しませんか

———Equipe bénévole pour la SOFJO（AFJO）———

日仏整形外科学会の活動を支えていただくために1996年4月に結成されました。

まず1996年4月13日・14日に東京で開催された第4回日仏整形外科合同会議のお手伝いをするために10数名の先生や関係の方々に登録していただき、会議の開催に協力していただきました。

今後も日仏整形外科学会の運営をお手伝いしていただける先生ならびに一般の方々にボランティアとしてご登録いただき、可能な時間にお手伝いをお願いしたいと思っております。

日仏整形外科学会の会員または会員1名の推薦を受けた方なら誰でも入会できます。

日常的な簡単な英会話ができれば、フランス語は必ずしも必要ではありません。もちろんフランス語のできる方は大歓迎です。シンボルマークは蝶のマークです。

Papillonに関するお問い合わせ、入会申込は日仏整形外科学会事務局、大橋弘嗣まで。

②

Société Franco-Japonaise d'Orthopédie

Welcome to So.F.J.O Homepage

ようこそ日仏整形外科学会（SOFJO）のホームページへ

日仏整形外科学会のインターネットホームページのアドレスは

http://www.sofjo.gr.jp/

です。

是非のぞいてみてください。

- 沿革
- 活動内容
  - 入会のご案内
- 役員紹介
- 共同研究
- 交換研修
- 日仏整形外科協議会（AFJO）
- 日仏整形外科学会ボランティアグループ
- 関連リンク集
- SOFJO の Top Page へ
- INFOS バックナンバー

3

平成22年度会計報告

歳入の部	（単位：円）
一般会員年会費	809,000
一般会員寄附	1,880,000
企業寄附	600,000
広告料	780,000
預金利息	296
前年度繰越金	1,390,830
計	5,460,126

歳出の部	（単位：円）
日本人交換整形外科医奨学金	
渡航費＋滞在費（一部）100,000×4名	400,000
フランス人交換整形外科医奨学金 0名	0
SOFJO/AFJO開催関係費	0
日仏整形外科学会関連事業（表彰など）	0
日仏共同研究、研究助成金	0
森崎仏日整形外科学用語集編纂事業	30,844
インターネットホームページ維持管理費	365,100
コンピューター関連費	0
日仏整形外科学会事務局費	
通信費	131,480
事務費	63,407
アルバイト代	236,000
会議費	89,203
旅費・交通費	379,140
連絡員費用（ジランさん）	100,000
印刷費	472,500
雑費	41,000
出金小計	2,308,674
次年度繰越金	3,151,452
計	5,460,126

平成23年度事業費予算編成

歳入の部	（単位：円）
一般会員年会費	900,000
企業寄附金	700,000
広告料	800,000
預金利息	300
前年度繰越金	3,151,452
計	5,551,752

歳出の部	（単位：円）
日本人交換整形外科医奨学金	
渡航費＋滞在費（一部）100,000×4名	400,000
フランス人交換整形外科医奨学金	
滞在費（2ヶ月）＋交通費　100,000×2名	200,000
SOFJO/AFJO開催関係費	0
日仏整形外科学会関連事業（表彰など）	100,000
日仏共同研究、研究助成	100,000
森崎仏日整形外科学用語集編纂事業	400,000
インターネットホームページ維持管理費	380,000
コンピューター関連費	100,000
事務局（通信費、事務費、アルバイト代）	
通信費	150,000
事務費	100,000
アルバイト代	300,000
会議費	130,000
旅費・交通費	500,000
連絡員費用（ジランさん）	100,000
印刷費	500,000
予備費	100,000
出金小計	3,560,000
次年度繰越金	1,991,752
計	5,551,752

4 これまでに交換研修に参加された先生方

年度	氏名	所属医局
1990	稲毛　昭彦	大阪医科大学
1991	三輪　　隆	帝京大学
1991	末松　典明	旭川医科大学
1992	星　　忠行	弘前大学
1992	村上　元庸	滋賀医科大学
1992	久保　俊一	京都府立医科大学
1993	小浦　　宏	岡山大学
1994	西川　真史	弘前大学
1994	岩崎　幹季	大阪大学
1995	石澤　命仁	滋賀医科大学
1995	安永　裕司	広島大学
1996	安間　基雄	順天堂大学
1996	寺門　　淳	千葉大学
1996	仁平高太郎	慶応義塾大学
1997	益田　和明	岐阜大学
1997	金子　和生	山口大学
1998	山川　　徹	三重大学
1998	岡本　雅雄	大阪医科大学
1999	清重　佳郎	山形医科大学
1999	川崎　　拓	滋賀医科大学
2000	宮本　　敬	岐阜大学
2000	藤井　一晃	弘前大学
2000	細野　　昇	大阪大学
2001	鳥飼　英久	千葉大学
2001	久我　尚之	九州大学
2002	瀧川　直秀	大阪医科大学
2002	松峯　昭彦	三重大学
2003	柁原　俊久	昭和大学藤が丘病院
2003	矢吹　有里	慶応義塾大学
2004	和田　孝彦	関西医科大学
2004	久留　隆史	広島大学
2004	小山内俊久	山形大学
2005	小田　幸作	高槻赤十字病院
2005	松尾　　篤	九州大学
2006	小室　　元	阪和住吉総合病院
2006	城戸　　顕	奈良県立医科大学
2006	早稲田明生	国際親善総合病院
2007	益田　宗彰	総合せき損センター
2007	黒住　健人	高知医療センター
2007	菊池　克久	滋賀医科大学整形外科
2008	上島圭一郎	京都府立医科大学
2008	水野　直子	行岡病院
2008	金澤　博明	順天堂浦安病院
2008	渡辺　千聡	大阪医科大学
2009	浅田　　卓	関西医科大学
2009	山本りさこ	広島大学
2010	塚本理一郎	湘南鎌倉人工関節センター
2010	奥村　法昭	滋賀医科大学
2011	久保田光昭	順天堂大学
2011	西脇　　徹	慶応義塾大学
2011	斉藤　朝海	東京女子医大膠原病リウマチ痛風センター
2011	金城　　健	沖縄県立南部医療センター
2012	齋藤　正純	京都府立医科大学
2012	成尾　宗浩	東名原木病院
2012	渡辺　　新	高萩協同病院
2012	小池　洋一	仙台赤十字病院
2012	長谷川浩士	公立置賜総合病院

5 これまでにフランスから交換研修医として来られた先生方と研修施設

年度	氏名	研修病院名
1991	Philippe LIVERNEAUX	京都府立医科大学・広島大学
1991	Luis Michel COLLET	大阪医科大学・滋賀小児センター・福岡こども病院
1992	Frederic DUBRANA	福岡整形外科病院・九州大学
1992	Marc CHASSARD	慶応義塾大学・東海大学・札幌医科大学
1994	Philippe WICART	山口大学・金沢大学
1994	Philippe RENAUX	滋賀医科大学・岡山大学
1995	Michel NINOU	大阪医科大学・新潟手の外科研究所・広島大学
1997	Bernardo Vargas BARRETO	国立小児病院・岡山大学・国立大阪病院
1997	Sylvie MERCIER	大阪医科大学
1998	Jérôme COTTALORDA	大阪医科大学・福岡県立粕屋新光園
1999	Olivier CHARROIS	滋賀医科大学・京都市立病院
1999	Eric HAVET	滋賀医科大学
2001	Laurent JACQUOT	福岡整形外科病院・慶応義塾大学・高岡整志会病院
2001	Alexandre ROCHWERGER	大阪医科大学・山形大学
2004	Brice ILHARRBORDE	総合せき損センター・大阪市立大学
2007	Damien Breitel	総合せき損センター・奈良県立医科大学
2007	Sybille Facca	弘前大学・山形大学・京都府立医科大学・広島大学
2008	Thomas Apard	山形大学・大阪府立母子保険総合医療センター
2009	Francois Lintz	京都市立大学

6

日仏整形外科学用語集改訂について

日仏整形外科学用語集は森崎直木先生が編集を行われ、1989年に第1版が文光堂から出版されました。その後、1991年に改訂版が出版されましたが、森崎直木先生が亡くなられて以降、改訂されることなく現在に至りました。フランスの整形外科を知るためにはどうしてもフランス語の論文を読む必要がありますので、森崎先生の日仏整形外科学用語集は非常に有用な辞書でした。しかし、医学の進歩に辞書も追いついていく必要があると考え、日仏整形外科学会が中心となって用語集の改訂を行うことにいたしました。

現在、編集委員で分担して新語の追加を中心に改訂を進めています。第一の目標はインターネット上で使用できる用語集を作成することにしており、その後本として出版できればと考えています。初めてのことですので、ご意見やアドバイスがございましたら事務局までご連絡をください。

7

寄附金を頂戴いたしました。
ご協力ありがとうございました。

サントリーホールディングス株式会社
ビー・ブラウンエースクラップ株式会社
日本リマ株式会社
参天製薬株式会社　（順不同）

編集後記

昨年一年を表す漢字として「絆」が選ばれました。東日本大震災の後、多くの人々が協力し合って復興を目指しておられます。苦しいときほど心の絆がどれほどか心強いものになるのでしょう。翻って自分の周りを見てみますと、少子化、核家族化、高齢者の独居化など人と人とのふれあう機会は減り、携帯やメールなどで顔も見ずにディスプレイ上の文字だけでの通信が一般化してきています。このような状況では絆はなかなか生まれないと思われます。やはり顔を合わせて話をしたり一緒に時を過ごしたりすることが必要です。そんな中、昨年6月にボルドーで第11回日仏整形外科合同会議(AFJO)が開かれました。日本からはおよそ160名の方が参加され、これまで最多の参加数でした。ボルドー人気ももちろんでしたが、回を重ねるにつれて、フランスの先生に会いたい、日本の先生にも会いたいと思って参加されていた方も増えてきているように思いました。普段はフランスと日本、遠く離れていますが、2年に一度のこのAFJOで顔を合わせるだけでお互いの友好が続いています。私はこのAFJOに不思議なアットホームさを感じます。これは日仏の友好の輪がますます大きく、太くなってきているためでしょう。今後はこの友好が絆と感じられるほど強いものになっていけばと思います。

さて、今回のINFOSではいつもの交換研修帰朝報告に加えて、七川先生に「日仏整形外科交流の創世記」を執筆していただきました。これまで多くの先生から七川先生に是非原稿をお願いしてほしいという希望がありました。七川先生にお願いしましたところ、快く引き受けていただき、何回かの連載で執筆していただくことにしています。今後もお楽しみにしてください。

今年は9月22日に東京で第15回日仏整形外科学会が行われます。フランスから数名の招待先生も来られる予定です。盛り沢山の会になるようですので、多くの先生方の参加をお待ちしています。詳しくは学会ホームページをご覧ください。

（係　大橋弘嗣）

旭化成ファーマ
新発売
骨粗鬆症治療剤
薬価基準収載
テリボン®皮下注用56.5μg
注射用テリパラチド酢酸塩
処方せん医薬品※
Teribone® Inj. 56.5μg
※注意—医師等の処方せんにより使用すること
「効能・効果」、「用法・用量」、「禁忌を含む使用上の注意」、「効能・効果に関連する使用上の注意」、「用法・用量に関連する使用上の注意」等については製品添付文書をご参照ください。
製造販売元（資料請求先）
旭化成ファーマ株式会社
〒101-8101 東京都千代田区神田神保町一丁目105番地
URL http://www.asahikasei-pharma.co.jp
2011.11

旭化成ファーマ
Quality of Life
骨粗鬆症治療剤
薬価基準収載
エルシトニン®注20S
エルシトニン®注20S ディスポ
Elcitonin® Inj. 20S Elcitonin® Inj. 20S Dispo
劇薬、処方せん医薬品※
（エルカトニン注射液）
※注意—医師等の処方せんにより使用すること
「効能・効果」「用法・用量」「禁忌を含む使用上の注意」等、詳細については製品添付文書をご参照下さい。
製造販売元（資料請求先）
旭化成ファーマ株式会社
医薬学術部：〒101-8101東京都千代田区神田神保町一丁目105番地
URL http://www.asahikasei-pharma.co.jp
2011.11

PMT MR/CT ハローベストシステム

PMT®

製造元：PMT Corporation（米国）
承認番号：22200BZX00624000/体内固定用ピン
PMT ハローリングセット
製造販売届出番号：13B1X00167000031/成型副木
PMT MR/CT ハローベスト

- ◆ リング、ロッド、固定ピン等はチタンとカーボングラファイト製で軽量
- ◆ X線透過性、MR/CT適合
- ◆ ハローリングとベストの接続ブロック部は全てボールジョイント方式で装着が容易
- ◆ 装着後のディストラクション・コンプレッション、前後シフト、前後傾斜操作が容易
- ◆ オープンバックハローリング採用による頚椎後方アプローチが容易

◆ 小児用ベストも用意されています

★患者に装着した状態で微調整が容易に行えます

・ティルティング（前後傾斜） ..... 矢印①
・ディストラクション ..... 矢印②
・コンプレッション ..... 矢印③
・前後シフト ..... 矢印④

★ボールジョイント接続固定

・ハローリング部とベスト部前面・背面の連結は全てボールジョイント方式で装着が容易。

★ベスト前面・背面の内面に使用されているライナーは100%天然の柔らかい子羊毛皮

・天然の良質ムートンは約60%の空気を含んでいます。吸湿力も綿の約2倍。ムレしことなく冬は暖かく、夏は涼しく過ごすことができます。クッション効果が圧を分散し、床ズレを軽減します。

★エアバッグ内蔵

・エアバッグがベスト背面のポリエチレン製のシェルとムートンの間に内蔵されています。エアポンプよりエアバッグに空気を送り込むことによりベストを体にフィットさせることができ、固定力を強めることができます。エアバッグ内の空気圧はエアポンプでの調節が可能です。

★緊急時対応

・腰のバックルを緩め、外します。
・前面ベストに折り目がついています。この折り目のところでベストを折り返し、背面ベストを“crash board”として使用し、必要に応じてCPRを行います。
・工具（レンチ等）不用。

製造販売元
欧和通商株式会社
OHWA
〒100-0011 東京都千代田区内幸町1-2-2
日比谷ダイビル11階
TEL03(3591)7348(代) FAX03(3501)9001
第1種医療機器製造販売業許可番号 13B1X00167

東京営業所 〒113-0034 東京都文京区湯島2-31-22 湯島アーバンビル2階
TEL 03(3813)8201(代) FAX 03(3813)8204
大阪営業所 〒532-0011 大阪府大阪市淀川区西中島5-14-22 リクルート新大阪ビル9階
TEL 06(6304)9305(代) FAX 06(6304)9576
福岡営業所 〒810-0012 福岡県福岡市中央区白金1-6-15 白金プラザビル3階
TEL 092(526)3618(代) FAX 092(526)3148
札幌営業所 〒060-0807 北海道札幌市北区北7条1-2-6 NSS・ニューステージ札幌ビル12階
TEL 011(708)7725(代) FAX 011(708)7868

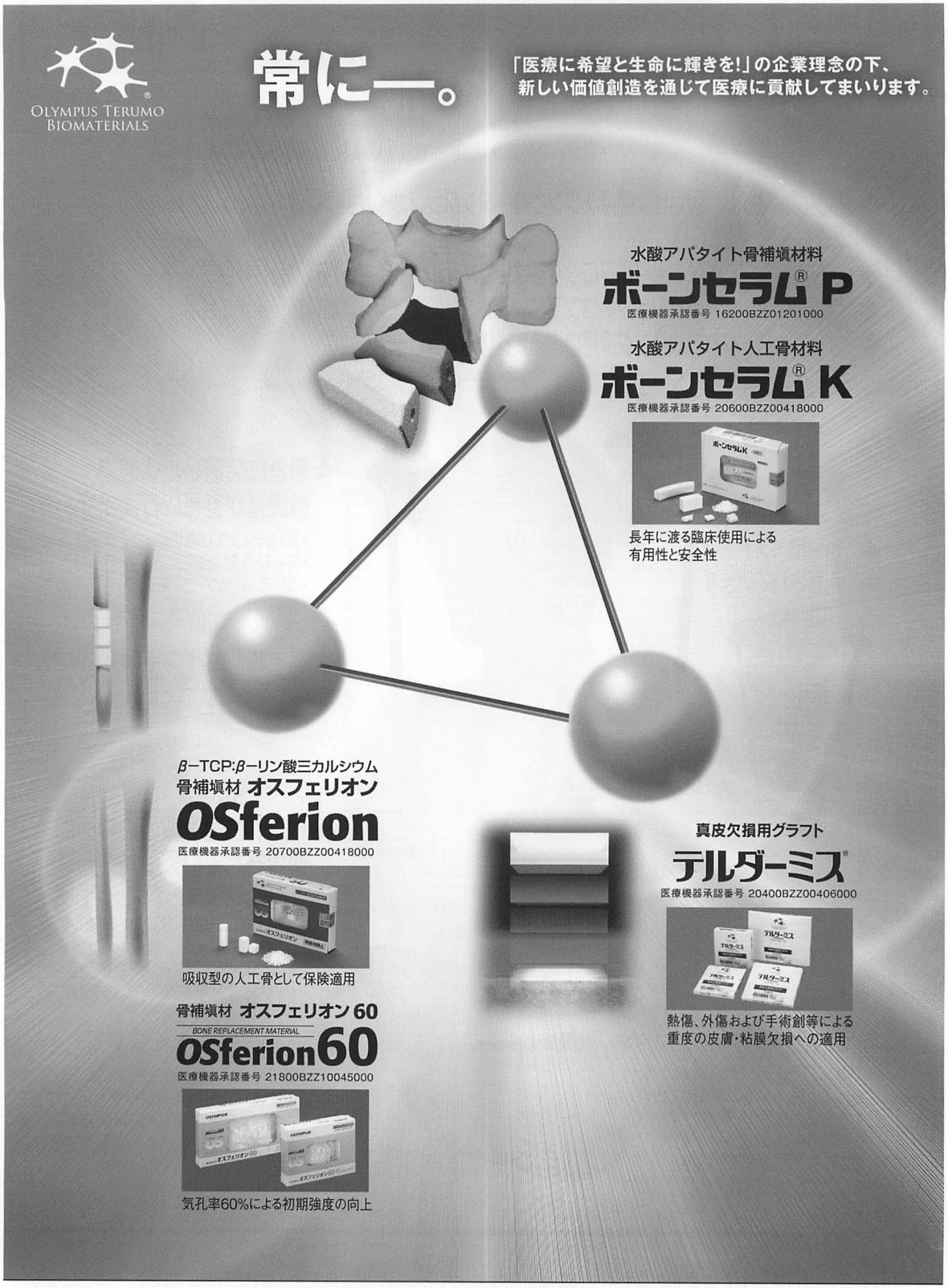

製造販売元:
オリンパステルモバイオマテリアル株式会社
〒163-0914 東京都新宿区西新宿2-3-1
http://www.biomaterial.co.jp

フリーダイヤル 0120 01-2226

R349C

MYKRES®
SPINAL SYSTEM

日本人のドクターグループにより、
日本人・アジア人の体形に
合ったロープロファイル、
ローボリュームな
脊椎固定システム
を開発致しました。

・ロープロファイル・ローボリューム
・ロッド設置を簡便にするポリアクシャル
スクリュー・ロッドスクリューコネクター
・ベンディングを容易とするマーキング入りロッド
・豊富なインプラントとサイズバリエーション
・サイズ別に色分けし分かりやすいインプラント

販売名:MYKRESスパイナルシステム
医療機器承認番号 21600BZY00621000

Partner in Healthcare
Century Medical, Inc.

センチュリーメディカル株式会社
東京都品川区大崎 1-11-2
PHONE:03-3491-0253
FAX:03-3491-2788
製造元　昭和医科工業株式会社

N09035

stryker®

Joint Replacements

X3
Polyethylene

・X3 ポリエチレン

人工関節テクノロジーにおける材料の進歩

X3 ポリエチレンは、人工股関節および人工膝関節置換 手術の3つの主な不具合要因に初めて取り組んだハイクロスリンクポリエチレンです。

■ 従来型ポリエチレンよりも優れた構造的疲労強度
■ 従来型ポリエチレンや初期クロスリンクポリエチレンに比較して更に低摩耗
■ 原材料ポリエチレンと同等の酸化に対する抵抗力

医療機器承認番号	販売名
22100BZX01000000	X３寛骨臼ライナー

※本製品に関するお問い合わせは弊社営業窓口までお願い致します。

日本ストライカー株式会社
112-0004 東京都文京区後楽2-6-1　tel: 03-6894-0000
www.stryker.co.jp
・医療従事者向けサイト-Stryker Medical Professional Site
www.stryker.co.jp/medical.html

製造販売業者
日本ストライカー株式会社
550-0002 大阪府大阪市西区江戸堀2-1-1

JMM JAPAN MEDICAL MATERIALS

CLPE
+ MPC
Aquala

Aquala® 誕生

見えない革新。

ポリエチレンの特性はそのままに、摺動面を低摩耗化した技術。
それは、人工股関節における「見えない革新。」
日本発、世界初、人工関節の未来を変える"革新"を目指して。

www.aquala.jp

日本メディカルマテリアル株式会社
大阪本社 大阪市淀川区宮原3丁目3-31（上村ニッセイビル10F）〒532-0003 Tel.06-6350-1057
東京支社 東京都新宿区西新宿2丁目4-1（新宿NSビル10F）〒163-0810 Tel.03-5339-3645

札幌営業所 Tel.011-280-6020
東北営業所 Tel.022-216-5176
大宮営業所 Tel.048-640-7779
名古屋営業所 Tel.052-930-1481
京都営業所 Tel.075-353-4322
大阪営業所 Tel.06-6350-1017
神戸営業所 Tel.078-230-2531
岡山営業所 Tel.086-803-3620
広島営業所 Tel.082-212-1003
九州営業所 Tel.092-452-8140

www.jmmc.jp

●広い患部に適する大判サイズ（14cm×20cm）
●優れた使用性
◆大判サイズで初の貼りやすいセンターカットフィルム採用
◆優れた伸縮性・粘着性を有し、屈曲伸展部にもピッタリ貼付できる製剤である。
●大判サイズで初の「清涼感があり、臭いが少ない」製剤
●副作用　総症例6,908例中副作用が報告されたのは141例（2.04%）で、すべて接触皮膚炎であった。その症状は、発疹32件、発赤36件、瘙痒感29件、刺激感9件等であった。（モーラス再審査終了時）
ほかに医師などの自発的報告により、ショック、アナフィラキシー様症状、喘息発作の誘発（アスピリン喘息）、光線過敏症の発現が報告されている。
●重大な副作用として、ショック、アナフィラキシー様症状、喘息発作の誘発（アスピリン喘息）、接触皮膚炎、光線過敏症がある。

経皮鎮痛消炎剤　ケトプロフェン0.3%

〔薬価基準収載〕

モーラス®パップ 60mg

【禁忌】（次の患者には使用しないこと）
（1）本剤又は本剤の成分に対して過敏症の既往歴のある患者（「重要な基本的注意」の項（1）参照）
（2）アスピリン喘息（非ステロイド性消炎鎮痛剤等による喘息発作の誘発）又はその既往歴のある患者［喘息発作を誘発するおそれがある。］
（3）チアプロフェン酸、スプロフェン、フェノフィブラート及びオキシベンゾンに対して過敏症の既往歴のある患者［ケトプロフェンと交叉感作性を有することが知られており、本剤の使用によって過敏症を誘発するおそれがある。］

【効能・効果】
下記疾患並びに症状の鎮痛・消炎
変形性関節症、肩関節周囲炎、腱・腱鞘炎、腱周囲炎、上腕骨上顆炎（テニス肘等）、筋肉痛、外傷後の腫脹・疼痛

【効能・効果に関連する使用上の注意】
本剤の使用により重篤な接触皮膚炎、光線過敏症が発現することがあり、中には重度の全身性発疹に進展する例が報告されているので、疾病の治療上の必要性を十分に検討の上、治療上の有益性が危険性を上回る場合にのみ使用すること。

【用法・用量】
1日2回、患部に貼付する。

【使用上の注意】
1.慎重投与（次の患者には慎重に使用すること）
気管支喘息のある患者［アスピリン喘息患者が潜在しているおそれがある。］（「重大な副作用」の項(2)参照）
2.重要な基本的注意
（1）本剤又は本剤の成分により過敏症（紅斑、発疹・発赤、腫脹、刺激感、瘙痒等を含む）を発現したことのある患者には使用しないこと。
（2）接触皮膚炎又は光線過敏症を発現することがあり、中には重度の全身性発疹に至った症例も報告されているので、使用前に患者に対し次の指導を十分に行うこと。（「重大な副作用」の項3)4）参照）
1）紫外線曝露の有無にかかわらず、接触皮膚炎を発現することがあるので、発疹・発赤、瘙痒感、刺激感等の皮膚症状が認められた場合には、直ちに使用を中止し、患部を遮光し、受診すること。なお、使用後数日を経過して発現する場合があるので、同様に注意すること。
2）光線過敏症を発現することがあるので、使用中は天候にかかわらず、戸外の活動を避けるとともに、日常の外出時も、本剤貼付部を衣服、サポーター等で遮光すること。なお、白い生地や薄手の服は紫外線を透過させるおそれがあるので、紫外線を透過させにくい色物の衣服などを着用すること。また、使用後数日から数カ月を経過して発現することもあるので、使用後も当分の間、同様に注意すること。
（3）消炎鎮痛剤による治療は原因療法ではなく、対症療法であることに留意すること。
（4）皮膚の感染症を不顕性化するおそれがあるので、感染を伴う炎症に対して用いる場合には適切な抗菌剤又は抗真菌剤を併用し、観察を十分に行い慎重に投与すること。
（5）慢性疾患（変形性関節症等）に対し本剤を用いる場合には薬物療法以外の療法も考慮すること。また患者の状態を十分に観察し、副作用の発現に留意すること。
3.副作用
（1）重大な副作用
1）ショック（頻度不明）、アナフィラキシー様症状（0.1%未満）
ショック、アナフィラキシー様症状（蕁麻疹、呼吸困難、顔面浮腫等）があらわれることがあるので、観察を十分に行い、異常が認められた場合には使用を中止し、適切な処置を行うこと。
2）喘息発作の誘発（アスピリン喘息）（0.1%未満）
喘息発作を誘発することがあるので、乾性ラ音、喘鳴、呼吸困難感等の初期症状が発現した場合は使用を中止すること。気管支喘息患者の中には約10%のアスピリン喘息患者が潜在していると考えられているので留意すること。なお、本剤による喘息発作の誘発は、貼付後数時間で発現している。（「禁忌」の項(2)参照）
3）接触皮膚炎（5%未満、重篤例は頻度不明）
本剤貼付部に発現した瘙痒感、刺激感、紅斑、発疹・発赤等が悪化し、腫脹、浮腫、水疱・びらん等の重度の皮膚炎症状や色素沈着、色素脱失が発現し、さらに**全身に皮膚炎症状が拡大し重篤化する**ことがあるので、異常が認められた場合には直ちに使用を中止し、患部を遮光し、適切な処置を行うこと。なお、使用後数日を経過してから発現することもある。
4）光線過敏症（頻度不明）
本剤の貼付部を紫外線に曝露することにより、強い瘙痒を伴う紅斑、発疹、刺激感、腫脹、浮腫、水疱・びらん等の重度の皮膚炎症状や色素沈着、色素脱失が発現し、さらに**全身に皮膚炎症状が拡大し重篤化する**ことがあるので、異常が認められた場合には直ちに使用を中止し、**患部を遮光し**、適切な処置を行うこと。なお、使用後数日から数カ月を経過してから発現することもある。

●その他の使用上の注意については添付文書をご参照下さい。
●「禁忌を含む使用上の注意」の改訂に十分ご留意ください。2011年12月作成

製造販売元　久光製薬株式会社　〒841-0017 鳥栖市田代大官町408
資料請求先：学術部　〒100-6221 東京都千代田区丸の内1-11-1

listen. respond. deliver.

メドトロニックソファモアダネックは、脊椎疾患用医療機器と手術支援用ナビゲーションシステムを提供しています。
当社の製品は、優れた技術力、迅速な対応やサービスで多くの専門ドクターから高い信頼を得ています。

私たちは、患者さん一人一人に合った製品を提供し、多様化するドクターのニーズに応えていきます。

製造販売業者 許可番号:27B1X00036

メドトロニック ソファモア ダネック 株式会社

www.medtronic.co.jp

本社 〒553-0003 大阪市福島区福島7-20-1 KM西梅田ビル3階 TEL.06-6453-3444(代) FAX.06-6453-3464

札 幌 TEL.011-251-5185(代) FAX.011-251-5186
仙 台 TEL.022-723-0870(代) FAX.022-723-0871
東 京 TEL.03-6430-7921(代) FAX.03-6430-7920
横 浜 TEL.045-222-3721(代) FAX.045-681-7366
名古屋 TEL.052-212-3636(代) FAX.052-212-3656
北 越 TEL.076-238-5687(代) FAX.076-238-5713
大 阪 TEL.06-6453-3488(代) FAX.06-6453-3490
京 都 TEL.075-256-8316(代) FAX.075-256-8317
岡 山 TEL.086-224-9688(代) FAX.086-235-8460
福 岡 TEL.092-418-1800(代) FAX.092-418-1811

MEDTRONIC
Spinal and Biologics Business
Worldwide Headquarters
2600 Sofamor Danek Drive
Memphis, TN 38132
1800 Pyramid Place
Memphis, TN 38132
(901) 396-3133
(800) 876-3133
Customer Service: (800) 933-2635

IRN12905

Medtronic

新発売

骨粗鬆症治療剤（活性型ビタミンD3製剤）
劇薬　処方せん医薬品注）

薬価基準収載

エディロール® カプセル 0.5μg 0.75μg

EDIROL®

エルデカルシトールカプセル

注）注意－医師等の処方せんにより使用すること

®中外製薬株式会社登録商標

※「効能・効果」、「用法・用量」、「禁忌を含む使用上の注意」等詳細については、添付文書をご参照ください。

製造販売元　〔資料請求先〕
中外製薬株式会社
〒103-8324 東京都中央区日本橋室町2-1-1
ロシュ グループ

発売［資料請求先］
大正富山医薬品株式会社
〒170-8635 東京都豊島区高田3-25-1

2011年4月作成

E1™ Antioxidant Infused Technology

Is your
bearing material
oxidatively stable?

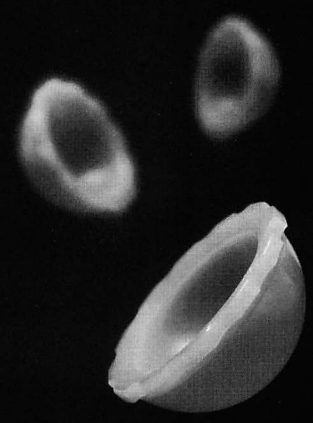

販売名：E-1 Hip アセタブラーライナー
承認番号：22200BZX00743000

バイオメット・ジャパン株式会社
本　社：〒105-0014 東京都港区芝1丁目5番9号 住友不動産芝ビル2号館8階
TEL 03-5730-1301（マーケティング部） FAX 03-5730-1314
http://www.biomet.co.jp/

BIOMET®
One Surgeon. One Patient.

©2011 Biomet Orthopedics, Inc. All trademarks herein are the property of Biomet, Inc. or its subsidiaries unless otherwise indicated.



経皮鎮痛消炎剤　　薬価基準収載

モーラステープ® 20mg

モーラステープL® 40mg

【ケトプロフェン2%】

はりやすいからこのカタチ。

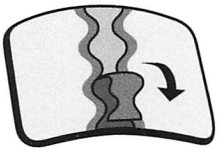

3ピース中央剥離方式

○効能・効果,用法・用量,禁忌を含む使用上の注意等については,添付文書をご参照ください。

資料請求先　祐徳薬品工業株式会社 学術研修部
福岡市博多区冷泉町5番32号 オーシャン博多ビル8F
TEL.092-271-7702 FAX.092-271-6405

REHABITECH

REHABILITATE-SYSTEM TECHNOLOGIC CORPORATION

患者様・先生方のご要望にお答えする肩外転装具

Kenbag REHABITECH

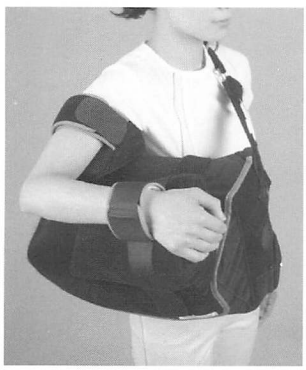

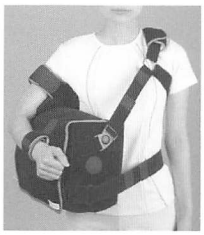

- 70°～30°で外転角を任意に調節、安定した保持が可能
- 外旋位の保持
- 専用枕で夜間痛を軽減
- 左右兼用・Freeサイズ設計

collar fit カラーフィット

- **快適・清潔**
  クッション性のあるパッドを使用し、肌に当たる面には抗菌・防臭生地を採用しました。洗い替え用パッド付きで、いつでも清潔に保つことができます。
- **大きな気道開口部**
  気道開口部を大きく取っていますので気管切開時にもご使用頂けます。
- **フリーサイズ**
  日本人の体型を考慮した形状で設計しています。
  サイズを選ばずに多くの方に適応可能です。

④段階高さ調節付き頚椎装具

- **MRI検査に**
  金属を使用しておりませんのでMRI検査にもご利用頂けます。

To be ONLY ONE…　必要とされるひとに　必要とされるものを　必要なときに…
Provide really indispensable products in a timely manner, for those whom are really necessity

品質マネジメントシステムの国際規格ISO9001認証取得企業
株式会社 洛北義肢
京都市北区大北山原谷乾町22-16 TEL.075-462-0195 FAX.075-463-2140
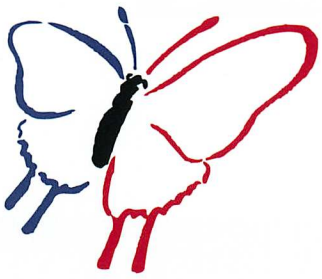
販売元 サカモト有限会社
京都市北区大北山原谷乾町22-16 TEL.075-464-0034 FAX.075-464-0044
e-mail yusakamoto@rakuhokugishi.co.jp